

# 国家执业医师资格考试考试摸底 300 题

## 第一单元

### A1 型 题

#### 答题说明

每一道考试题下面有 A、B、C、D、E 五个备选答案，请从中选择一个最佳答案，并在答题卡上将相应题号的相应字母所属的方框涂黑。

RXCS-U1-001. 维持蛋白质分子中  $\alpha$ -螺旋和  $\beta$ -折叠中的化学键是

- A. 二硫键
- B. 离子键
- C. 肽键
- D. 氢键
- E. 疏水键

RXCS-U1-002. 目前用于判断慢性阻塞性肺疾病严重程度的指标是

- A. 用力肺活量(FVC)占预计值百分比
- B. 最大通气量(MVV)占预计值百分比
- C. 一秒率( $FEV_1 / FVC$ ) $\leq 0.7$
- D. 残总比( $RV / TLC$ ) $\geq 40\%$
- E. 第一秒用力呼吸容积( $FEV_1$ )占预计值百分比

RXCS-U1-003. 下列物质中，不属于 B 族维生素的是

- A. 硫胺素
- B. 泛酸
- C. 生物素
- D. 抗坏血酸
- E. 叶酸

RXCS-U1-004. 乳酸脱氢酶是由两种亚基组成的四聚体，共形成几种同工酶

- A. 2 种
- B. 4 种
- C. 5 种
- D. 8 种
- E. 10 种

RXCS-U1-005. 体内脂肪大量动员时，肝内乙酰 CoA 主要生成的物质是

- A. 葡萄糖
- B. 酮体

- 
- C. 胆固醇
  - D. 脂肪酸
  - E. 二氧化碳和水

RXCS-U1-006. 下列属于糖酵解途径关键酶的是

- A. 6-磷酸葡萄糖酶
- B. 丙酮酸激酶
- C. 柠檬酸合酶
- D. 苹果酸脱氢酶
- E. 6-磷酸葡萄糖脱氢酶

RXCS-U1-007. 下列关于己糖激酶叙述正确的是

- A. 己糖激酶又称为葡萄糖激酶
- B. 它催化的反应基本上是可逆的
- C. 使葡萄糖活化以便参加反应
- D. 催化反应生成 6-磷酸果酸
- E. 是酵解途径的唯一的键酶

RXCS-U1-008. 以继发主动转运的方式跨膜转运的物质是

- A.  $\text{Na}^+$
- B.  $\text{Ca}^{2+}$
- C.  $\text{O}_2$  和  $\text{CO}_2$
- D. 乙酰胆碱
- E. 氨基酸

RXCS-U1-009. 分泌胃蛋白酶的细胞为

- A. 壁细胞
- B. 主细胞
- C. 颗粒细胞
- D. 黏液细胞
- E. B 细胞

RXCS-U1-010. 导致食物中毒的副溶血性弧菌最容易污染的食物是

- A. 剩米饭
- B. 禽肉类和熟食
- C. 水果罐头
- D. 海产品和盐渍食品
- E. 家庭自制面食

---

RXCS-U1-011. 肺总容量等于

- A. 潮气量+肺活量
- B. 潮气量+功能余气量
- C. 余气量+补吸气量
- D. 余气量+肺活量
- E. 余气量+功能余气量

RXCS-U1-012. 血浆晶体渗透压降低时可引起

- A. 红细胞膨胀和破裂
- B. 红细胞萎缩
- C. 组织液增多
- D. 组织液减少
- E. 尿少

RXCS-U1-013. 夜间阵发性呼吸困难发生的机理与下列哪项关系不大

- A. 静脉回流增加
- B. 膈肌上升
- C. 肺活量减
- D. 迷走神经张力增高
- E. 外周小动脉扩张



金英杰医学®  
JINYINGJIE.COM

RXCS-U1-014. 一位 A 型血的男子有一男一女两个孩子，其中女孩的血清与其父的红细胞不发生凝集，而男孩的血清与其父的红细胞发生凝集，男孩的血型可能是

- A. A 型或 B 型
- B. A 型或 AB 型
- C. A 型或 O 型
- D. B 型或 O 型
- E. B 型或 AB 型

RXCS-U1-015. 以变质为主的炎症，实质细胞的主要变化是

- A. 增生和变性
- B. 变性和坏死
- C. 坏死和萎缩
- D. 增生和再生
- E. 萎缩和变性

RXCS-U1-016. 下列哪项不是纤维素样坏死的是

- 
- A. 风湿热
  - B. 结节性动脉炎
  - C. 新月体肾小球肾炎
  - D. 急进性高血压
  - E. 支气管肺炎

RXCS-U1-017. 属于骨折晚期并发症的是

- A. 急性骨萎缩
- B. 休克
- C. 周围神经损伤
- D. 骨筋膜室综合征
- E. 脂肪栓塞综合征

RXCS-U1-018. 在等容舒张期，心脏各瓣膜的功能状态是

- A. 房室瓣关闭，动脉瓣开放
- B. 房室瓣开放，动脉瓣关闭
- C. 房室瓣关闭，动脉瓣关闭
- D. 房室瓣开放，动脉瓣开放
- E. 二尖瓣关闭，三尖瓣开放

RXCS-U1-019. 肾小管蛋白尿中不会出现的是

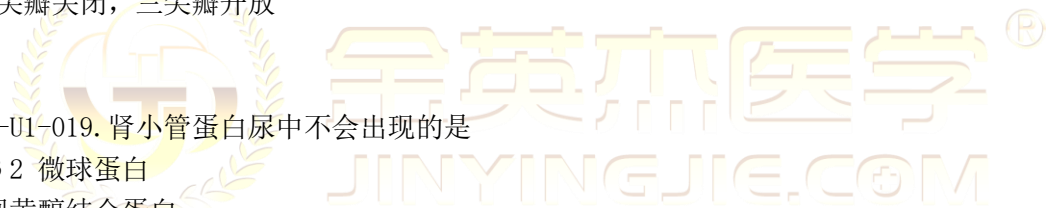- A.  $\beta 2$  微球蛋白
- B. 视黄醇结合蛋白
- C. 溶菌酶
- D. 免疫球蛋白 G
- E.  $\alpha 1$  微球蛋白

RXCS-U1-020. 血中 FT3、FT4、TSH 均升高时应检测

- A. 甲状腺核素显像
- B. TSH 受体抗体
- C. 甲状腺  $I^{131}$  摄取率
- D. 头颅 MRI
- E. 甲状腺 B 超

RXCS-U1-021. 女, 40 岁。闭经、泌乳半年。磁共振发现垂体 1.5 cm×1.0 cm 占位病变。需要进行的激素检查中, 不包括的是

- A. 促甲状腺激素
- B. 生长激素
- C. 催产素



- D. 泌乳素
- E. 促肾上腺皮质激素

RXCS-U1-022. 男, 39 岁。颈肩痛, 向右上肢放射, 右手拇食指感觉减退, 四肢无力, 走路持物不稳, 头痛、头晕, 视力下降及眩晕、猝倒等症状。X 线片示颈 5、6 椎间孔狭窄。其诊断考虑为

- A. 复合型颈椎病
- B. 椎动脉型颈椎病
- C. 神经根型颈椎病
- D. 交感神经型颈椎病
- E. 脊髓型颈椎病

RXCS-U1-023. 男, 44 岁。3 年前体检时发现 HBsAg 阳性。近 1 年 ALT 反复升高, 服“保肝”药物治疗。3 周前过度劳累后出现食欲下降, 尿黄, 明显乏力, 逐渐出现腹胀、尿量减少入院。查体: 神智清楚, 反应迟钝, 扑翼样震颤阳性, 腹部膨隆, 无压痛及反跳痛, 移动性浊音阳性。实验室检查: ALT176 U/L, TBIL432  $\mu\text{mol/L}$ , 凝血酶原活动度 32%。该患者最可能的诊断是

- A. 慢性乙型肝炎
- B. 慢性乙型肝炎急性发作
- C. 慢性重型乙型肝炎
- D. 亚急性重型乙型肝炎
- E. 乙肝肝硬化, 活动期, 失代偿期

RXCS-U1-024. 药物一级消除动力学的特点为

- A. 一种非线性动力学消除
- B. 绝大多数药物的消除方式
- C. 药物有效期长短与剂量有关
- D. 单位时间内实际消除的药量不变
- E. 以固定间隔给药, 血药浓度难以达到稳态

RXCS-U1-025. 我国研制用于控制疟疾症状选用的药物是

- A. 乙胺嘧啶
- B. 氯喹
- C. 奎宁
- D. 青蒿素
- E. 伯氨喹

RXCS-U1-026. 69. 女, 25 岁, 初孕妇, 妊娠 12 周, 尿频、尿急、尿痛伴阴道分泌物增多 4 天, 查体: 尿道口及宫颈口均见脓性分泌物, 为确诊首选的辅助检查是

- A. 羊水培养
- B. 尿道口见脓性分泌物

- 
- C. 宫颈管分泌物培养
  - D. 血清学检查
  - E. 尿培养

RXCS-U1-027. 治疗洋地黄中毒伴快速心律失常时宜选用

- A. 利多卡因
- B. 阿托品
- C. 苯妥英钠
- D. 普萘洛尔
- E. 呋塞米

RXCS-U1-028. 男 40 岁，突然感到心悸 1 周，心率 120 次/分，节律不整，心电图显示：房颤。要转为窦性心律的药物首选的是

- A. 异搏定
- B. 阿替洛尔
- C. 毛花昔丙
- D. 心律平
- E. 奎尼丁

RXCS-U1-029. 下列不属于特殊型胃癌的是

- A. 未分化癌
- B. 鳞状细胞癌
- C. 腺鳞癌
- D. 类癌
- E. 印戒细胞癌

RXCS-U1-030. 鉴别严重肝病出血与 DIC 出血最有价值的实验室检查项目是

- A. 凝血酶原时间
- B. AT-III 含量及活性
- C. 血浆 FVIII:C 活性
- D. 纤溶酶原
- E. 纤维蛋白原

RXCS-U1-031. 面对同样的社会应激，有人难以适应而得病；有人很快度过难关。医学心理学解释此现象的基本观点为

- A. 社会影响的观点
- B. 情绪作用的观点
- C. 人格特征的观点



- 
- D. 心身统一的观点
  - E. 主动调节的观点

RXCS-U1-032. 原发性肝癌肝内播散最主要的途径是

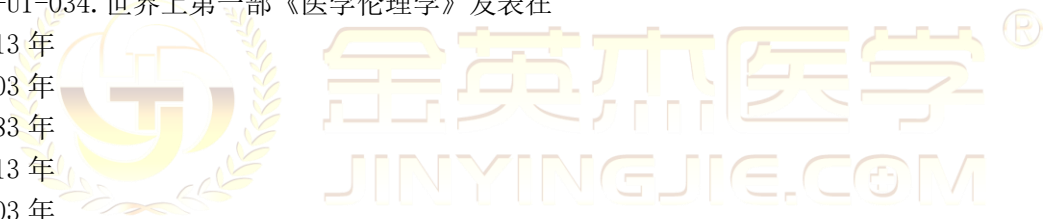- A. 经淋巴管
- B. 经肝静脉
- C. 直接侵犯
- D. 经肝动脉
- E. 经门静脉

RXCS-U1-033. 行为主义心理学的创始人为

- A. 冯特
- B. 华生
- C. 韦特墨
- D. 弗洛伊德
- E. 罗杰斯

RXCS-U1-034. 世界上第一部《医学伦理学》发表在

- A. 1913 年
  - B. 1903 年
  - C. 1883 年
  - D. 1813 年
  - E. 1803 年
- 0



RXCS-U1-035. “人命至重，有贵千金”出自

- A. 明代李挺
- B. 唐代孙思邈
- C. 宋代张杲
- D. 东汉张仲景
- E. 晋代杨泉

RXCS-U1-036. 男, 51 岁。上腹部胀痛 8 个月。突发剧痛 2 小时。消瘦、贫血貌。左锁骨上淋巴结肿大 3.8 cm×1.5 cm。质硬。全腹肌紧张, 上腹明显压痛, 反跳痛(+)。腹部 X 线透视可见膈下游离气体。下一步治疗最合理的术式为

- A. 胃造瘘术
- B. 胃癌根治术
- C. 穿孔修补术
- D. 胃空肠吻合术
- E. 姑息性胃大部切除术

---

RXCS-U1-037. 女, 35 岁。因误服有机磷农药半小时, 意识障碍逐渐加重入院。经洗胃、导泻、应用阿托品、氯解磷定、对症支持等治疗后意识恢复, 症状好转。3 天后患者突然出现视物模糊、面瘫、呼吸困难, 并再次出现意识障碍, 大小便失禁。查体: T 36. 7℃, P 65 次/ 分, R 15 次/ , BP 135/75 mmHg, 肌力 3 级。SpO<sub>2</sub>93%。目前出现的情况最可能的原因是

- A. 急性脑卒中
- B. 有机磷中毒加重
- C. 急性有机磷中毒迟发型脑病
- D. 中间型综合征
- E. 急性有机磷中毒迟发型多发性神经病变

RXCS-U1-038. 每当电话铃声的同时就听到辱骂自己的声音, 该症状是

- A. 心因性幻听
- B. 元素性幻听
- C. 反射性幻听
- D. 假性幻听
- E. 功能性幻听

RXCS-U1-039. 急性阑尾炎手术后尿潴留, 下列处理措施首选

- A. 耻骨上膀胱穿刺
- B. 无菌导尿后拔除尿管
- C. 协助起床, 试行自行排尿
- D. 应用利尿剂
- E. 留置导尿 4~5 天

RXCS-U1-040. 下列情况不适宜用无创正压通气处置的是

- A. 急性呼吸窘迫综合征
- B. 慢性阻塞性肺疾病急性加重
- C. 昏迷
- D. 心源性肺水肿
- E. 有创机械通气的序贯治疗

RXCS-U1-041. 最不可能出现右心室肥大的疾病是

- A. 房间隔缺损
- B. 小型室间隔缺损
- C. 肺动脉狭窄
- D. 艾森曼格综合征
- E. 法洛四联症



RXCS-U1-042. 健康女婴，4个月，母乳喂养。每天每公斤体重需要热量是（ ）

- A. 115kcal
- B. 110kcal
- C. 95kcal
- D. 105kcal
- E. 80kcal

RXCS-U1-043. 如果均数为0，标准差为1的分布是

- A. 正态分布
- B. 标准正态分布
- C. 负偏态分布
- D. 正偏态分布
- E. 标准差分布

RXCS-U1-044. 不符合慢性肺心病心电图表现的是

- A. 电轴右偏
- B.  $Sv1 + Rv5 \geq 1.05 \text{ mV}$
- C. 右束支传导阻滞
- D. V1 和 V2 导联出现QS波
- E. 肺型P波

RXCS-U1-045. 最易发生血栓合并症的肾病综合征病理类型是

- A. 微小病变肾病
- B. 系膜增生性肾炎(非IgA肾病)
- C. 系膜增生性IgA肾病
- D. 膜性肾病
- E. 局灶节段性肾小球硬化

RXCS-U1-046. 能改善稳定型心绞痛患者临床预后的是

- A. 尿激酶
- B. 氯吡格雷
- C. 速效救心丸
- D. 硝酸甘油
- E. 利多卡因

RXCS-U1-047. 协助诊断肾挫伤，首要的检查是

- A. 血肌酐
- B. 尿常规
- C. 静脉尿路造影

- 
- D. 腹部 CT 平扫
  - E. 血细胞比容

RXCS-U1-048. 对肱骨外上髁炎有诊断意义的检查是

- A. Mills 征
  - B. Thomas 征
  - C. Spurling 征
  - D. Dugas 征
  - E. “4” 字试验
- 0

RXCS-U1-049. 急性左心衰竭，高度呼吸困难，烦躁不安时立即给予

- A. 吸氧
  - B. 地西洋肌肉注射
  - C. 吗啡静脉注射
  - D. 氨茶碱静脉注射
  - E. 坐位，两腿下垂以减少静脉回流
- 0

RXCS-U1-050. 胸外心脏按压正确的部位是

- A. 心前区
  - B. 胸骨下半部
  - C. 胸骨中上 1/3 交界处
  - D. 胸骨中部
  - E. 胸骨角
- 0



RXCS-U1-051. 左心衰竭患者合并右心衰竭后，可能减轻左心衰竭时的临床症状是

- A. 恶心
  - B. 喘
  - C. 肝肿大
  - D. 颈静脉充盈
  - E. 下肢水肿
- 0

RXCS-U1-052. 等渗性缺水多发生在

- A、胃肠液急性丧失
  - B、吞咽困难
  - C、大量出汗
  - D、慢性肠梗阻
  - E、低位小肠瘘
- 0

---

RXCS-U1-053. 急性前壁心肌梗死后 24 小时内出现急性肺水肿时应慎用

- A. 毛花苷丙
  - B. 呋塞米
  - C. 硝酸甘油
  - D. 硝普钠
  - E. 氨茶碱
- 0

RXCS-U1-054. 诊断胃食管酸反流最适用的辅助检查是

- A. 食管压力测定
  - B. 24 小时食管 pH 监测
  - C. 胸部 X 线片
  - D. 食管酸滴注试验
  - E. 胃镜
- 0

RXCS-U1-055. 仅对细胞外碱性环境中的结核菌有杀菌作用的药物是

- A. 乙胺丁醇
  - B. 利福平
  - C. 异烟肼
  - D. 吡嗪酰胺
  - E. 链霉素
- 0

RXCS-U1-056. 高钾血症常见的临床表现是

- A. 心动过缓
  - B. 肠蠕动消失
  - C. 四肢肌张力增强
  - D. 恶心、呕吐
  - E. 腹胀
- 0

RXCS-U1-057. 腺垂体功能减退症所致垂体危象最紧急的的治疗药物是

- A. 甲状腺激素
  - B. 促性腺激素
  - C. 开压药
  - D. 高渗盐水
  - E. 糖皮质激素
- 0

RXCS-U1-058. 轻度甲状腺功能亢进的基础代谢率测定值的范围是

- A. 30%-40%
- B. 10%-20%
- C. 1%-10%



---

D. 20%-30%

E. 40%-50%

0

RXCS-U1-059. 女, 40 岁。闭经、溢乳半年, 磁共振发现垂体 1.5 cm×1.0 cm 占位病变, 需做激素检查。下列无助于诊断的检查是

A. 泌乳素

B. 生长激素

C. 促肾上腺皮质激素

D. 血管加压素

E. 促甲状腺激素

0

RXCS-U1-060. 子宫动脉来自

A. 腹主动脉

B. 髂总动脉

C. 髂内动脉

D. 髂外动脉

E. 肾动脉

0

RXCS-U1-061. 判断中骨盆狭窄的重要径线是

A. 骶耻外径

B. 髂嵴间径

C. 髂棘间径

D. 坐骨结节间径

E. 坐骨棘间径

0

RXCS-U1-062. 葡萄糖耐量试验结果示空腹血糖 5mmol/L, 葡萄糖负荷后 2h 血糖 8.5mmol/L, 诊断是 ( )

A. 正常血糖

B. 2 型糖尿病

C. 空腹血糖受损

D. 1 型糖尿病

E. 糖耐量减低

0

RXCS-U1-063. 甲亢病人的手术禁忌证是

A. 妊娠后期

B. 高功能腺瘤

C. 中高 Graves 病

D. 结节性甲状腺肿

E. 胸骨后甲状腺肿伴甲亢

0

RXCS-U1-064. 碳酸氢钠治疗糖尿病酮症酸中毒的指征为

- A. 治疗酸中毒的起初 2 小时
- B. 出现血钾过高
- C. 出现心律失常
- D. 血 pH<7.1
- E. 血 pH<7.2

0

RXCS-U1-065. 对脑干损害有定位意义的体征是

- A. 病损对侧偏瘫、偏身感觉障碍、偏盲
- B. 构音不清，吞咽困难
- C. 双额侧偏盲
- D. 病侧脑神经下运动神经元瘫，对侧肢体上运动神经元瘫
- E. 病侧脑神经下运动神经元瘫，同侧肢体上运动神经元瘫

0

RXCS-U1-066. 预混胰岛素 30R 的组成为 ( )

- A. 30%中效胰岛素，70%短效胰岛素
- B. 70%中效胰岛素，30%短效胰岛素
- C. 30%超短效胰岛素，70%中效胰岛素
- D. 70%超短效胰岛素，30%短效胰岛素
- E. 30%中效胰岛素，70%长效胰岛素

参考答案：B

RXCS-U1-067. 较为稳定的股骨颈骨折是

- A. Pauwells 角 25°。
- B. Pauwells 角 55°。
- C. 粗隆间型
- D. 头下型
- E. 颈基底型

0

RXCS-U1-068. 类风湿关节炎的诊断标准中不正确的是

- A. 关节肿
- B. 晨僵
- C. 皮下小结
- D. RF (+)
- E. X 线：骨质疏松+关节间隙狭窄

0

0

RXCS-U1-069. 动脉导管未闭脉压增大的主要原因是

- 
- A. 心脏存在着异常的通道
  - B. 主动脉的血分流至肺动脉
  - C. 肺循环血流量的明显增多
  - D. 体循环血流量的明显减少
  - E. 收缩压的明显升高

0

RXCS-U1-070. 鉴别良性、恶性肿瘤最重要的依据是

- A. 病理性核分裂象
- B. 瘤巨细胞形成
- C. 膨胀性生长
- D. 常发生坏死
- E. 转移

0

## A2 型题

### 答题说明

每一道考题是以一个小案例出现的，其下面都有 A、B、C、D、E 五个备选答案。请从中选择一个最佳答案，并在答题卡上将相应题号的相应字母所属的方框涂黑。

RXCS-U1-071. 女, 50 岁。因外伤骨盆骨折急诊入院手术治疗。术后第 5 天, 查体: P 100 次/分, BP 100/60 mmHg。实验室检查: Hb 75 g/L。当日子女两人各献出全血 200 ml 给患者输注。术后第 15 天, 患者出现腹泻, 4~6 次/日。查体: T 39 °C, 皮肤出现斑丘疹。实验室检查: Hb 56 g/L, WBC  $2.36 \times 10^9 / L$ ,  $P1t 20 \times 10^9 / L$ , ALT 300 U/L, 该患者可能发生了

- A. 急性溶血反应
- B. 输血相关移植物抗宿主病
- C. 细菌性反应
- D. 严重过敏反应
- E. 输血传播艾滋病

0

RXCS-U1-072. 女婴, 出生 30 小时。出现嗜睡伴肌张力低下, 初步诊断为缺氧缺血性脑病。为了解患儿丘脑、基底节有无病灶, 应首选的检查是

- A. 头颅 CT
- B. 脑电图
- C. 颅脑透光试验
- D. B 超
- E. 头颅 MRI

0

RXCS-U1-073. 男婴, 10 个月。近 2 个月出现面色黄, 少笑不哭, 智力发育倒退。查体发现四肢及头部颤抖, 腱反射亢进, 踝阵挛阳性。不符合该患儿诊断的指标是

- A. 平均红细胞血红蛋白浓度 34%
- B. 幼红细胞胞浆发育落后于胞核

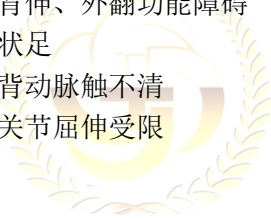- 
- C. 网织红细胞减少
  - D. 平均红细胞血红蛋白量 34 pg
  - E. 平均红细胞容积 106 fl
- 0

RXCS-U1-074. 女, 43 岁。诊断风湿性心脏瓣膜病 20 余年。查体: 心前区未触及震颤, 胸骨左缘第 3 肋间可闻及舒张期叹气样杂音, 心尖部可闻及舒张早中期杂音, S1 减弱, 最可能的诊断是

- A. 主动脉瓣关闭不全伴二尖瓣器质性狭窄
  - B. 主动脉瓣关闭不全伴二尖瓣相对性狭窄
  - C. 主动脉瓣器质性狭窄伴二尖瓣器质性狭窄
  - D. 主动脉瓣相对性狭窄伴二尖瓣相对性狭窄
  - E. 主动脉瓣相对性狭窄伴二尖瓣器质性狭窄
- 0

RXCS-U1-075. 女, 45 岁。不慎被汽车撞伤左下肢。查体: 左膝部小腿淤血、肿胀、疼痛, 膝关节屈伸受限, 足背动脉触诊不清, 足背曲、外翻功能障碍。其中符合腓总神经损伤的表现是

- A. 小腿疼痛、跖屈活动受限
  - B. 足背伸、外翻功能障碍
  - C. 勾状足
  - D. 足背动脉触不清
  - E. 膝关节屈伸受限
- 0



金英杰医学®  
JINYINGJIE.COM

RXCS-U1-076. 某男, 43 岁, 吸烟 10 年, 每天一包, 不想戒烟。他说: 我从不生病, 即使吸烟也不会得肺癌。针对该患者的想法, 应首先向他指出的

- A. 吸烟相关疾病的易感性
  - B. 行为改变的有效性
  - C. 行为改变的障碍
  - D. 吸烟相关疾病的严重性
  - E. 自我效能的重要性
- 0

RXCS-U1-077. 男, 55 岁。慢性胃炎病史 30 年, 近期体检发现胃幽门螺旋杆菌感染。胃镜检查: 角切迹可见大小直径 0.5 cm 的粗糙不平黏膜, 超声提示病变位于黏膜内, 病理诊断重度异型增生, 最适宜的治疗是

- A. 根除幽门螺旋杆菌
- B. 病灶局部切除术
- C. 化疗
- D. 生物治疗
- E. 胃大部切除术

0

RXCS-U1-078. 假定两种方法检测结果的假阳性率和假阴性率都很低。现有 50 份血样用甲法检查阳性 25 份, 用乙法检查阳性 35 份, 其中两法同为阳性和阴性的分别为 23 和 13 份。为检验两种方法检查结果之间的差别是否有显著性意义, 应选用

- A. 配对 t 检验
- B. 行 x 列表卡方检验
- C. 配对卡方检验
- D. 格表卡方检验
- E. 两样本的 t 检验

0

RXCS-U1-079. 女, 62 岁。右侧腹股沟疝嵌顿 10 小时。查体: 腹胀明显, 右侧腹股沟下方隆起肿块有压痛。手术时发现小肠坏死, 坏死小肠切除后, 下一步正确的手术措施是

- A. 单纯疝囊高位结扎术
- B. McVay 法疝修补术
- C. Bassini 法疝修补术
- D. Haisted 法疝修补术
- E. Ferguson 法疝修补术

0

RXCS-U1-080. 男, 68 岁。3 年前因广泛心肌梗死时呼吸困难, 不能平卧, 双肺布满湿啰音, 经积极治疗后好转。现湿啰音消失, 平地缓慢行走 50 m 后感到喘憋, 可平卧。其心功能诊断为

- A. Killip II 级
- B. Killip III 级
- C. NYHA III 级
- D. Killip I 级
- E. NYHA II 级

0

RXCS-U1-081. 女, 56 岁。间断上腹胀 10 年, 加重 1 周。无腹泻、便秘、恶心、呕吐。既往体健。查体: T36.5°C, P80 次/分, R18 次/分, BP 120/80mmHg. 双肺呼吸音清, 未闻及干湿啰音, 心律齐。腹软, 无压痛。胃肠检查, 胃黏膜菲薄, 粘膜下血管透见。粘膜活组织病理检查可见肠上皮化生。该患者目前适当的治疗措施是

- A、内镜下治疗肠上皮化生灶
- B、应用抗胆碱能药物
- C、应用促胃肠动力药物
- D、应用质子泵抑制剂
- E、胃大部切除术

0

RXCS-U1-082. 男, 78 岁。20 年前因急性心肌梗死住院。10 年前出现活动后气短, 夜间憋醒。近 2 年双下肢水肿、少尿。查体: 端坐位, 喘息状, BP 140/90mmHg, 颈静脉怒张, 双下肺可闻及细湿啰音。心界向两侧扩大, 心率 120 次/分, 肝肋下 3cm, 质中, 压痛(+), 双下肢



水肿。该患者最可能的心功能评价为

- A. 左心衰竭
- B. 右心衰竭
- C. Killip II级
- D. NYHA IV级
- E. 全心衰竭

0

RXCS-U1-083. 患者女, 67岁。间断咳嗽、咳痰11年, 加重伴呼吸困难3天。血气分析: pH 7.35, PaO<sub>2</sub>56mmHg, PaCO<sub>2</sub>46mmHg, 给予该患者鼻导管吸氧治疗。如需使用的吸氧浓度为27%, 则其氧流量应调整为

- A. 3.0L/min
- B. 1.5L/min
- C. 2.0L/min
- D. 2.5L/min
- E. 1.0L/min

0

RXCS-U1-084. 男, 45岁。左胸外伤1小时。查体: P95次/分, R33次/分, BP120/83mmHg, 神清, 左胸壁无伤口, 左胸第5、6、7肋多处可扪及骨擦感, 反常呼吸, 双肺呼吸音粗, 无啰音。其他部位未见损伤。最重要的急救处理是

- A. 给氧、镇静、止痛
- B. 静脉输液、扩容
- C. 肋骨骨折复位手术
- D. 气管插管、呼吸机辅助呼吸
- E. 胸壁加压包扎固定

0

RXCS-U1-085. 女, 45岁。左乳房外上象限扪及4cm×5cm, 双手抬腰时癌肿固定, 左腋窝扪及肿大孤立的质硬淋巴结。活检穿刺细胞学检查见癌细胞, 余未见异常。该患者按乳腺癌患者TNM分期是

- A. T3N1M0
- B. T4N1M0
- C. T2N1M0
- D. T2N2M0
- E. T1N1M0

0

RXCS-U1-086. 男, 70岁。吞咽困难3个月, 食管钡透: 中段有3cm的不规整食管充盈缺损, 镜取活体组织病理为鳞癌, 心电图有ST段下降、T波倒置, 肺功能严重障碍, 其治疗方法为

- A. 药物治疗
- B. 根治性手术切除
- C. 姑息性手术

- D. 放射治疗
  - E. 胃造瘘术
- 0

RXCS-U1-087. 男, 28 岁。空腹突发上腹剧痛 4 小时, 随即出现右下腹痛。查体: 上腹及右下腹压痛明显, 轻度腹肌紧张, 肝浊音界消失, 肠鸣音消失。血常规: 白细胞及中性粒细胞均升高。为明确诊断, 最好不要做的检查方法是

- A. 立位腹部 X 线平片
  - B. 血生化
  - C. 腹部 B 型超声
  - D. 腹部 CT
  - E. 钡剂灌肠
- 0

RXCS-U1-088. 女, 72 岁。糖尿病病史 8 年, 瑞格列奈 2 mg/ tid, 近期血糖控制不佳。既往高血压病史 10 年, 冠心病病史 5 年。身高 158 cm, 体重 50 kg, BIM 20, 实验室检查: 空腹血糖 12.5 mmol/ L, 餐后 2 小时血糖分别为: 7.8 mmol/ L, 8.4 mmol/ L, 8.8 mmol/ L; 夜间血糖: 10.5 mmol/ L, 糖化血红蛋白 9.2%。目前最适宜的治疗是加用

- A. 噻唑烷二酮降糖药
  - B. 胰岛素
  - C. 双胍类降糖药
  - D.  $\alpha$ -葡萄糖苷酶抑制剂
  - E. 磺脲类降糖药
- 0

RXCS-U1-089. 男, 28 岁, 少尿、水肿、呕吐 1 月余, 7 岁时曾发现尿蛋白阳性。血压 180/120mmHg, 尿蛋白(++++), 红细胞 5~10/HP, 白细胞 3~5/HP, BUN30mmol/L, 血肌酐 860  $\mu$  mol/L, 血红蛋白 65g/L, 初步诊断为

- A. 急性肾小球肾炎
  - B. 慢性肾小球肾炎, 肾功能不全
  - C. 肾病综合征
  - D. 慢性肾盂肾炎, 肾功能不全
  - E. 高血压病 III 期
- 0

RXCS-U1-090. 38 岁女性, 月经周期 28 天, 有排卵, 于月经周期第 11 天刮宫, 镜检子宫内膜应为

- A. 增生期中期
  - B. 增生期晚期
  - C. 分泌期早期
  - D. 分泌期中期
  - E. 分泌期晚期
- 0

RXCS-U1-091. 男, 68 岁。高血压病史 10 余年。查体: P 56 次/分, BP 160/90 mmHg, 血肌酐 265  $\mu$  mol/ L, 降压治疗应首选

- A. 维拉帕米
  - B. 美托洛尔
  - C. 利血平
  - D. 氨氯地平
  - E. 贝那普利
- 0

RXCS-U1-092. 经产妇, 35 岁。渐进性痛经 3 年, 伴经量增多。妇科检查: 子宫后倾, 如 8 周妊娠大小, 球状, 质硬。最可能的诊断是

- A. 子宫腺肌病
- B. 子宫粘膜下肌瘤
- C. 子宫内膜结核
- D. 原发性痛经
- E. 子宫肉瘤

**【答案】** A

**【教材定位】** 9 版 P268

**【解析】** 子宫腺肌病主要表现为进行性加重继发性痛经, 部分患者呈经前或经后某固定时间内下腹疼痛, 疼痛逐渐加重; 妇科检查子宫呈均匀性增大或局限性隆起, 质地硬并有压痛。故选 A。子宫粘膜下肌瘤主要表现是月经增多、经期延长, 无继发性痛经。瘤蒂长的粘膜下肌瘤宫颈口有息肉或肿瘤样肿块。故不选 B。子宫内膜结核主要表现是月经稀少或闭经。故不选 C。原发性痛经主要特点为: 青春期多见, 疼痛多自月经来潮后开始, 呈痉挛性, 位于下腹部耻骨上, 可放射至腰骶部和大腿内侧, 可伴有恶心、呕吐、腹泻、头晕、乏力等症状。生殖器官无器质性病变。故不选 D。子宫肉瘤为子宫肌瘤的恶变, 多见于 40~60 岁女性以上妇女, 有阴道不规则流血、腹痛、腹部包块; 查体: 子宫增大, 外形不规则。故不选 E。

**【破题思路】** 继发性、进行性加重的痛经 + 子宫大、硬、痛——子宫腺肌症

RXCS-U1-093. 24 岁初产妇, 月经周期规律, 末次月经 2005 年 1 月 28 日, 预产期应是

- A. 2005 年 11 月 1 日
- B. 2005 年 11 月 2 日
- C. 2005 年 11 月 3 日
- D. 2005 年 11 月 4 日
- E. 2005 年 11 月 5 日

0

RXCS-U1-094. 胎儿娩出后心率为 98 次 / 分, 呼吸浅慢且不规则, 四肢稍屈, 喉反射轻微, 躯干红, 四肢皮肤呈紫色。新生儿 Apgar 评分

- A. 3 分
- B. 4 分
- C. 5 分
- D. 6 分
- E. 7 分

0

RXCS-U1-095. 男, 26 岁。发热、乏力伴皮肤出血点 2 周。查体: 贫血貌, 牙龈肿胀, 肝脾

轻度肿大。化验：Hb75g/L，WBC $2.8 \times 10^9/L$ ，Plt $57 \times 10^9/L$ 。骨髓增生极度活跃，原始细胞84%，过氧化物酶染色弱阳性，~~非~~特异性酯酶染色阳性，阳性反应可被氟化钠抑制。该患者最可能的诊断是

- A. 急性淋巴细胞白血病
- B. 急性巨核细胞白血病
- C. 急性单核细胞白血病
- D. 急性粒细胞白血病
- E. 红白血病

0

RXCS-U1-096. 下列情况中，血浆D-二聚体测定结果正常的是

- A. 原发性纤溶亢进症
- B. 急性肺梗死
- C. 下肢深静脉血栓形成
- D. 急性心肌梗死
- E. 弥散性血管内凝血

0

RXCS-U1-097. 男，65岁，患糖尿病15年，长期应用苯乙双胍，因意识障碍急诊入院。体检：浅昏迷、呼吸深大，中度脱水、膝反射极弱，血压80/65mmHg，血糖15mmol/L (270mg/dl)，血钠140mmol/L，血钾5.6mmol/L，二氧化碳结合力12mmol/L，血尿素氮15mmol/L (42mg/dl)，尿糖(+++)，尿酮体(±)，尿蛋白(++)。其最可能的诊断是

- A. 糖尿病酮症酸中毒昏迷
- B. 非酮症高渗性糖尿病昏迷
- C. 乳酸性酸中毒昏迷
- D. 糖尿病肾病尿毒症昏迷
- E. 脑血管意外所致昏迷

0

RXCS-U1-098. 女，64岁。2型糖尿病10年，口服降糖药治疗，近两个月出现头昏、视物模糊。查体：BP 170/100 mmHg，双肺呼吸音清晰，心界不大，肝脾未触及，双下肢水肿，空腹血糖9.6 mmol/L，餐后血糖14.2 mmol/L，血肌酐96  $\mu\text{mol/L}$ ，尿蛋白定量0.7 g/d，目前应诊断为糖尿病肾病

- A. IV期
- B. V期
- C. II期
- D. III期
- E. I期

0

RXCS-U1-099. 患者，男性，车祸伤及头部，伤后出现左侧鼻唇沟变浅，鼻出血，左耳听力下降，左外耳道流出淡血性液体。诊断首先不考虑

- A. 颅前窝骨折
- B. 颅中窝骨折

- 
- C. 颅后窝骨折
  - D. 左颞骨骨折
  - E. 脑震荡
- 0

RXCS-U1-100. 患者，男，25岁。不慎被汽车撞伤，当时昏迷，醒后不能动。查体：神清，四肢较硬，双上肢霍夫曼征(+)，双下肢巴宾斯基征(+)，颈<sub>4</sub>以下的深浅感觉障碍。受损部位可能是

- A. 颈膨大
  - B. 腰骶膨大
  - C. 胸髓
  - D. 颈膨大以上颈髓
  - E. 骶髓
- 0

RXCS-U1-101. 患者男，30岁。建筑工人，2小时前从5m高处坠落，颈部着地，四肢不能活动，颈部以下皮肤感觉减退，平片示颈椎椎体脱位，首先应进行的治疗是

- A. 颈椎牵引
  - B. 颈托固定
  - C. 手法复位
  - D. 急症手术治疗
  - E. 大剂量甲泼尼龙冲击治疗
- 0

RXCS-U1-102. 成年男性，3个月来双下肢无力、双下肢麻木逐渐发展到腰部，后背疼痛且咳嗽时加剧。查体左半侧胸8下痛温觉消失；右下肢肌力3级，腱反射亢进，Babinski征阳性，右下肢足趾振动觉、位置觉消失。该脊髓损害为

- A. 脊髓半切综合征
  - B. 脊髓横贯性损害
  - C. 脊髓后角损害
  - D. 脊神经根损害
  - E. 脊髓后索和侧索联合损害
- 0

RXCS-U1-103. 8个月婴儿，体重5kg，腹壁皮下脂肪厚度0.2cm，精神差，食欲不佳，常腹泻，面色苍白，踝阵挛(+)血红蛋白75g/L，红细胞 $3.2 \times 10^{12}/L$ ，应诊断为

- A. 营养不良I度，缺铁性贫血
  - B. 营养不良II度，巨幼红细胞性贫血
  - C. 营养不良III度，缺铁性贫血
  - D. 营养不良II度，缺铁性贫血
  - E. 营养不良III度，巨幼红细胞性贫血
- 0

RXCS-U1-104. 1岁患儿，体重8kg，腹泻3日，每日7~8次。稀水便，尿量减少。查体：皮

肤弹性差，眼窝略凹，有泪，心音有力，双肺清，腹软。血钠 132mmol/L. 判断其脱水性质为：

- A. 轻度等渗脱水
- B. 中度等渗脱水
- C. 重度等渗脱水
- D. 轻度低渗脱水
- E. 中度低渗脱水

0

RXCS-U1-105. 患者，男，20岁，被手榴弹炸伤右侧大腿3小时来院。查体：一般情况良好，生命体征平稳，右大腿外侧有约6cm×3cm伤口，深达深筋膜表面，无活动出血，检查无弹片残留，正确的处理是

- A. 彻底清创后，缝合伤口
- B. 不做彻底清创，切开深筋膜减压
- C. 清洗伤口，消毒、包扎
- D. 彻底清创后，开放伤口引流
- E. 彻底清创后，放置引流管、缝合伤口

0

RXCS-U1-106. 患者，男，12岁，昨晚进食海鲜，今晨开始畏寒，发热，体温达39℃。腹痛，以左下腹为甚，肠鸣音亢进，腹泻伴明显里急后重，大便8次，初为稀便，无黏液脓血便。此病例诊断为

- A. 急性细菌性痢疾轻型（不典型）
- B. 急性细菌性痢疾普通型（典型）
- C. 急性细菌性痢疾中毒型
- D. 慢性迁延性细菌性痢疾
- E. 急性胃肠炎

0

RXCS-U1-107. 患者，女，5岁。因发热、头痛、呕吐2天入院。体检：神志恍惚，口唇单纯疱疹、皮肤上有大小不等的瘀斑，少数融合成片，本病例的诊断应首先考虑

- A. 流行性乙型脑炎
- B. 脑型疟疾
- C. 流行性出血热
- D. 钩端螺旋体病脑膜脑炎型
- E. 流行性脑脊髓膜炎

0

RXCS-U1-108. 男，32岁，后背及双上臂沸水烫伤4小时，查体：T37.4℃，P100次/分，R20次/分，BP130/90mmHg，意识清楚，后背及双上臂背侧红肿明显，大量水疱，基底发红，疼痛明显。该患者皮肤烧成的深度和分度（）

- A. 浅Ⅱ° 中度烧伤
- B. 深Ⅱ° 轻度烧伤
- C. 深Ⅱ° 重度烧伤

D. 浅Ⅱ° 轻度烧伤

E. 深Ⅱ° 中度烧伤

0

RXCS-U1-109. 小儿腹泻 3 天，中度脱水，伴中度酸中毒，血钠含量是 122mmol/L，此患儿补充累积丢失量首选的液体是

A. 1/3 张液

B. 1: 1 液

C. 2: 1 等张含钠液

D. 4: 3: 2 溶液

E. 2: 3: 1 溶液

0

RXCS-U1-110. 6 月初，8 岁小儿突发高热，抽搐，昏迷。查体：体温 41℃，血压 100/60mmHg，角膜反射对光反射迟钝，呼吸节律尚可，以下诊断正确的是

A. 流行性乙型脑炎轻型

B. 流行性乙型脑炎中型

C. 流行性乙型脑炎重型

D. 流行性乙型脑炎极重型

E. 流行性乙型脑炎普通型

0

RXCS-U1-111. 小儿，5 个月，2 个月前出现面部灰暗，哭闹及吃奶时出现发绀。查体：较瘦，口周发绀，心前区 2~3 肋间可闻及 3 级左右的收缩期喷射音，X 线示：右心室肥大，肺动脉段凹陷，心脏呈靴形，肺野清晰。此患儿最可能的诊断是

A. 房间隔缺损

B. 室间隔缺损

C. 肺动脉狭窄

D. 动脉导管未闭

E. 法洛四联症

0

A3/A4 型题

答题说明

以下提供若干个案例，每个案例下设若干道考题。请根据案例所提供的信息，在每一道考试题下面的 A、B、C、D、E 五个备选答案中选择一个最佳答案，并在答题卡上将相应题号的相应字母所属的方框涂黑。

(112~114 题共用题干)

男性，65 岁。有高血压病史 5 年，于活动中突然出现右侧肢体无力，伴讲话不清和呕吐，2h 后来急诊。查体：血压 220 / 120mmHg，心律齐，不能讲话，右侧肢体完全偏瘫。

RXCS-U1-112. 此病人可能的诊断为

A. 脑栓塞

B. 脑出血

C. 脑血栓形成

- 
- D. 上矢状窦血栓形成
  - E. 短暂性脑缺血发作
- 0

RXCS-U1-113. 首选的检查是

- A. 脑电图
  - B. 头颅 MRI
  - C. 头颅 CT
  - D. 经颅多普勒超声
  - E. 脑血管造影
- 0

RXCS-U1-114. 住院 1h 后, 病人出现昏迷, 查体发现一侧 瞳孔散大, 对光反射消失。提示存在

- A. 海马钩回疝
  - B. 脑血管痉挛
  - C. 小脑扁桃体疝
  - D. 展神经麻痹
  - E. 脑桥中央溶解
- 0

(115-117 题共用题干)

女, 45 岁。脸圆、变红 1 年, 体重增加、月经稀发 6 个月。查体: BP160/100mmHg, 向心性肥胖, 皮肤薄, 面部痤疮较多, 大腿根部可见宽大紫纹。血钾 3.3mmol/L, 空腹血糖 15.4mmol/L。  
RXCS-U1-115. 该患者最可能的诊断是

- A. 原发性醛固酮增多症
  - B. 原发性高血压
  - C. 女性男性化
  - D. 库欣综合症
  - E. 糖尿病
- 0

RXCS-U1-116. 定性诊断最主要的检查是

- A. 大剂量地塞米松抑制试验
  - B. 血 ACTH 测定
  - C. 小剂量地塞米松抑制试验
  - D. 血皮质醇测定
  - E. 血醛固酮测定
- 0

RXCS-U1-117. 有助于了解其病因或病变部位的检查是

- A. 大剂量地塞米松抑制试验
- B. OGTT
- C. 小剂量地塞米松抑制试验
- D. 血皮质醇测定



E. 血醛固酮测定

0

(118~119 题共用题干)

患者，女，60 岁。2 年前患乳腺癌手术治疗。1 个月来出现胸闷，气促就诊，查体发现心影向两侧扩大，心音减弱，脉压减小。

RXCS-U1-118. 患者突感呼吸困难加重，检查：血压 80 / 60mmHg 颈静脉怒张，心浊音界明显扩大，心音低而遥远，心率 110 次 / 分，有奇脉，其原因最可能是

- A. 心脏压塞
- B. 胸腔积液
- C. 急性左心衰
- D. 肺栓塞
- E. 气胸

答案： A

RXCS-U1-119. 此时应采取的措施是

- A. 多巴胺
- B. 呋塞米
- C. 硝酸甘油
- D. 洋地黄
- E. 心包穿刺抽液

0

(120~122 题共用题干)

患者，男，45 岁。发现肝硬化已 5 年。3 天前与朋友聚餐时出现呕血，鲜红色，量约 1000 mL。患者出现头晕、心悸、出冷汗等，经输血、补液和应用止血药物治疗后病情好转，血压和心率恢复正常。1 天前起出现睡眠障碍，并出现幻听和言语不清。化验检查示：血氨 130  $\mu\text{g} / \text{dL}$ ，血糖 5.6mmol / L，尿素氮 7.2mmol / L。

RXCS-U1-120. 消化道出血的原因最可能是

- A. 胃癌
- B. 胃溃疡
- C. 十二指肠溃疡
- D. 食管静脉曲张破裂
- E. 胃黏膜病变

0

RXCS-U1-121. 患者近一天出现的情况最可能的诊断是

- A. 尿毒症
- B. 脑血管意外
- C. 乙型脑炎
- D. 糖尿病酮症酸中毒
- E. 肝性脑病

0

RXCS-U1-122. 不做首先考虑的治疗方案是

- A. 抗生素治疗
- B. 应用降氨药物
- C. 胰岛素治疗
- D. 血液透析治疗

E. 应用镇静药物

0

(123~125 题共用题干)

患者，男，38 岁。间歇性水肿 10 余年，伴恶心、呕吐 1 周。血压 155 / 110mmHg。血常规 Bb80g / L。尿常规：尿蛋白(++)，颗粒管型 2~3 个 / HP。血 Cr485  $\mu$ mol / L，B 超示双肾缩小。

RXCS-U1-123. 原发病的诊断可能是

- A. 隐匿性肾炎
- B. 原发性高血压病
- C. 慢性肾盂肾炎
- D. 慢性肾小球肾炎
- E. 肾病综合征

0

RXCS-U1-124. 为了判断上述患者是否为慢性肾功能不全，应首选的检查是

- A. 肾穿刺
- B. 静脉肾盂造影
- C. 肾脏 CT
- D. 肾脏 MRI
- E. 肾脏 B 超

0

RXCS-U1-125. 若检查发现，左肾 GFR14ml / (min · 173m<sup>2</sup>)，右肾 GFR 5ml / (min · 173m<sup>2</sup>)属于慢性 CKD 的哪一期？

- A. 慢性肾脏病 (CKD) 1 期
- B. 慢性肾脏病 (CKD) 2 期
- C. 慢性肾脏病 (CKD) 3 期
- D. 慢性肾脏病 (CKD) 4 期
- E. 慢性肾脏病 (CKD) 5 期

0

(126~128 题共用题干)

患者，女，27 岁。发热、头晕、视物模糊 1 周。血常规示 Hb60g/L，WBC15×10<sup>9</sup>/L，分类中可见原始细胞。

RXCS-U1-126. 本患者骨髓涂片中早幼粒细胞占 0.60. 应诊断为哪型急性非淋巴细胞白血病

- A. M1 型
- B. M2 型
- C. M3 型
- D. M4 型
- E. M5 型

0

RXCS-U1-127. 对鉴别白血病类型最有价值的检查是

- 
- A. 细胞免疫学检查
  - B. 骨髓细胞形态学检查
  - C. 骨髓细胞染色体检查
  - D. 血涂片碱性磷酸酶染色
  - E. 骨髓细胞化学染色检查
- 0

RXCS-U1-128. 首选诱导缓解治疗为

- A. 长春新碱+泼尼松
  - B. 环磷酰胺+泼尼松
  - C. 柔红霉素+阿糖胞苷
  - D. 三尖杉酯碱+阿糖胞苷
  - E. 全反式维 A 酸
- 0

(129~131 题共用题干)

患者，男，46 岁。自发性或运动后心悸、出汗、饥饿伴精神症状 8 个月，严重时曾发生昏迷，进糖水后清醒，发作时血糖 1.8~2.2mmol/L。身高 172 cm，体重 91kg。

RXCS-U1-129. 发生该情况最可能的原因是

- A. 自主神经功能紊乱
  - B. 1 型糖尿病
  - C. 2 型糖尿病
  - D. 胰岛素瘤
  - E. 反应性低血糖
- 0



金英杰医学®  
JINYINGJIE.COM

RXCS-U1-130. 确诊最有价值的诊段是

- A. 胰岛素和 C 肽释放试验
  - B. 肝功能
  - C. 头颅 CT
  - D. 糖耐量试验
  - E. 血和尿皮质醇测定
- 0

RXCS-U1-131. 确诊后该患者的最佳治疗是

- A. 饮食控制
  - B. 口服普萘洛尔
  - C. 口服二氮嗪
  - D. 口服双胍类药物
  - E. 手术治疗
- 0

(132~133 题共用题干)

患者，男，6 岁。摔倒时左手撑地，即出现左肘部疼痛、肿胀，桡动脉搏动减弱，局部检查

明显压痛，有骨摩擦音，肘前方可扪到骨折断端。

RXCS-U1-132. 最可能的诊断是

- A. 桡骨头半脱位
- B. 桡骨头骨折
- C. 肱骨髁上骨折
- D. 肱骨干骨折
- E. 尺骨鹰嘴骨折

0

RXCS-U1-133. 伸直型肱骨髁上骨折的断端移位方向是

- A. 近侧端向桡侧端移位
- B. 近侧端向后移位
- C. 远侧端向前移位
- D. 远侧端向后移位
- E. 远侧端向尺侧移位

0

(134~136 题共用题干)

患者男，78 岁。既往高血压 20 余年，糖尿病 8 年，近 1 年血压、血糖控制良好，无心绞痛发作。1 周前因胃癌行手术治疗，术后应用静脉营养补液，2 天前开始出现气短，夜内憋醒，今日输液中突然出现呼吸困难，端坐呼吸。查体：BP180/110mmHg，HR132 次/分。神志淡漠，口唇发绀，双肺广布干湿啰音，心音强弱不等，心律不规整。双下肢轻度水肿。查心电图为快速房颤，心肌缺血。血糖 7.2mmol/L，肌钙蛋白正常，D-二聚体正常。

RXCS-U1-134. 考虑该患者目前主要诊断为

- A、急性心肌梗死
- B、急性右心衰竭
- C、肺内感染
- D、急性左心衰竭
- E、糖尿病高渗昏迷

0

RXCS-U1-135. 考虑呼吸困难原因为

- A、肺内感染所致气体交换障碍
- B、静脉输液过多过快所致急性左心衰竭
- C、冠心病加重
- D、术后长期卧床以致肺梗死
- E、糖尿病高渗昏迷影响中枢神经系统

0

RXCS-U1-136. 适宜的治疗不包括

- A、控制输液量及速度
- B、硝普钠静滴
- C、毛花苷丙静脉注射
- D、 $\beta$  受体阻滞剂静脉注射控制心率
- E、肌注吗啡

0

(137~138 题共用题干)

67岁老年男性患者，3年前确诊为肺心病，近5天来咳嗽、咳痰、喘息加重，双下肢水肿。体检：肺内大量湿性啰音，心率100次/分，肝肋下2.5cm，双下肢水肿。白细胞计数及中性粒细胞分类均增高，血气分析：PH 7.35，PaCO<sub>2</sub> 78mmHg，PaO<sub>2</sub>50mmHg，HCO<sub>3</sub><sup>-</sup> 34mmol/L。

RXCS-U1-137. 该患者目前不存在下列哪种并发症

- A、心力衰竭
- B、呼吸性酸中毒
- C、呼吸衰竭
- D、肺部感染
- E、呼吸性酸中毒合并代谢性酸中毒

0

RXCS-U1-138. 根据血气分析结果，该患者应属于下列哪种酸碱失衡

- A、代谢性碱中毒
- B、慢性呼吸性酸中毒
- C、慢性呼吸性碱中毒
- D、代谢性酸中毒合并呼吸性碱中毒
- E、呼吸性酸中毒合并代谢性碱中毒

0

#### B1 型题

##### 答题说明

以下提供若干组考题，每组考题共用在考题前列出的A、B、C、D、E五个备选答案。请从中选择一个与问题关系最密切的答案，并在答题卡上将相应题号的相应字母所属的方框涂黑。某个备选答案可能被选择一次、多次或不被选择。

(139~140 题共用备选答案)

- A. 睾丸鞘膜积液
- B. 交通性鞘膜积液
- C. 附睾结核
- D. 附睾扭转
- E. 睾丸肿瘤

RXCS-U1-139. 右侧阴囊内肿块，质硬，无触痛，有沉重感，透光试验阴性。最可能的疾病是

RXCS-U1-140. 右侧阴囊内肿块，表面光滑，有囊性感，卧位肿块缩小或消失，睾丸可触及，透光试验阳性。最可能的疾病是

0 B

(141~143 题共用备选答案)

- A. 患者血压明显升高，体检：血压200 / 130mmHg(26.6 / 16.9kPa)，眼底出血、渗出、视神经盘水肿，实验室报告：肾功能不全
- B. 患者血压明显升高，伴有剧烈头痛、呕吐、抽搐
- C. 患者平日有心悸、胸痛、劳力时气促、起立或运动时眩晕，体检：胸骨左缘第3~4肋间可闻较粗糙的喷射性收缩期杂音，屏气时杂音增强
- D. 患者一周前出现发热、全身无力，现自觉心悸、胸闷。体检：心率120次/分，偶闻室性期前收缩，实验室回报CK、GOT(AST)、LDH增高
- E. 患者气急，端坐呼吸。体检：心脏扩大，听诊可闻及第四心音奔马律，双下肢水肿，超声心动图报告：左心室腔明显扩大

---

RXCS-U1-141. 恶性高血压	0
RXCS-U1-142. 扩张型心肌病	0
RXCS-U1-143. 病毒性心肌炎	0

(144~146 题共用备选答案)

- A. 过氧化物酶强阳性                      B. 细胞内铁染色强阳性  
C. 非特异性酯酶染色阳性, 可被氟化钠抑制  
D. 中性粒细胞碱性磷酸酶偏低          E. 糖原染色阳性, 呈块状或颗粒状

以上细胞化学染色有助于诊断下列疾病的是

RXCS-U1-144. 急性早幼粒细胞白血病

0

RXCS-U1-145. 急性单核细胞白血病

0

RXCS-U1-146. 急性淋巴细胞白血病

0

(147 ~148 题共用备选答案)

- A. 皮质醇  
B. 泌乳素  
C. 肾上腺素  
D. 血管加压素  
E. 促甲状腺激素释放激素

RXCS-U1-147. 腺垂体分泌的激素是

RXCS-U1-148. 神经垂体储存的激素是

0、D

(149 ~150 题共用备选答案)

- A. 吸入性肺炎  
B. 急性胆管炎  
C. 急性胰腺炎  
D. 急性胃肠炎  
E. 全身性感染

RXCS-U1-149. 鼻饲肠内营养时最易发生的并发症是

RXCS-U1-150. 肠外营养时最易发生的并发症是

0、E

## 第二单元

### A1 型题

#### 答题说明

每一道考试题下面有 A、B、C、D、E 五个备选答案，请从中选择一个最佳答案，并在答题卡上将相应题号的相应字母所属的方框涂黑。

RXCS-U2-001. 小叶周围型阻塞性肺气肿的病理特点是

- A. 扩张部位在 1、2、3 级呼吸性细支气管
- B. 扩张的部位在所有呼吸性细支气管及其远端气腔
- C. 扩张部位在肺泡管、肺泡囊、肺泡
- D. 扩张部位在肺泡囊及细支气管
- E. 扩张部位仅限于肺泡

0

RXCS-U2-002. 早期糖尿病肾病尿液检查重点检测的指标为

- A. 24 小时尿蛋白定量
- B. 微量白蛋白
- C. 红细胞
- D. 尿糖定量
- E. 颗粒管型

0

RXCS-U2-003. 在慢性支气管炎导致肺气肿过程中最早出现的是

- A. 闭合容积增大
- B. 残气量增多
- C. 动态肺顺应性增加
- D. 二氧化碳分压增高
- E. 最大通气量降低

0

RXCS-U2-004. 女性，58 岁。反复咳嗽、咳痰、喘息 32 年，加重 3 天。查体：桶状胸，双肺满布哮鸣音，此时该患者呼吸功能检查结果最可能的是

- A. VC 正常、FEV<sub>1</sub>% 正常、RV/TLC < 40%
- B. VC 降低、FEV<sub>1</sub>% 正常、RV/TLC < 40%
- C. VC 降低、FEV<sub>1</sub>% 增加、RV/TLC > 40%
- D. VC 正常、FEV<sub>1</sub>% 降低、RV/TLC < 40%
- E. VC 降低、FEV<sub>1</sub>% 降低、RV/TLC > 40%

0

RXCS-U3-005. 控制支气管哮喘发作当前最有效的药物是

- A. 沙丁胺醇
- B. 氟替卡松
- C. 色甘酸钠
- D. 曲尼司特
- E. 氨茶碱

0

RXCS-U2-006. 男 65 岁，慢支 30 年，近 3 年来下肢水肿，活动后气短，3 天前受凉后加重，神志恍惚嗜睡，血气分析：pH 7.15，PaCO<sub>2</sub> 80mmHg，PaO<sub>2</sub> 45mmHg，BE-10mmol/L。此结果符合

- A. 呼吸性酸中毒失代偿期
- B. 呼吸性酸中毒代偿期
- C. 呼吸性酸中毒+代谢性碱中毒
- D. 代谢性碱中毒+代谢性酸中毒
- E. 呼吸性酸中毒+代谢性酸中毒

0

RXCS-U2-007. 慢性阻塞性肺疾病的体征不包括

- A. 呼吸音减弱
- B. 支气管呼吸音
- C. 心音遥远
- D. 桶状胸
- E. 呼气相延长

0

RXCS-U2-008. 导致急性心肌梗死患者早期(24 小时内)死亡的主要原因是

- A. 心源性休克
- B. 心力衰竭
- C. 心律失常
- D. 心脏破裂
- E. 肺栓塞

0

RXCS-U2-009. 消化性溃疡穿孔的早期临床表现中不包括

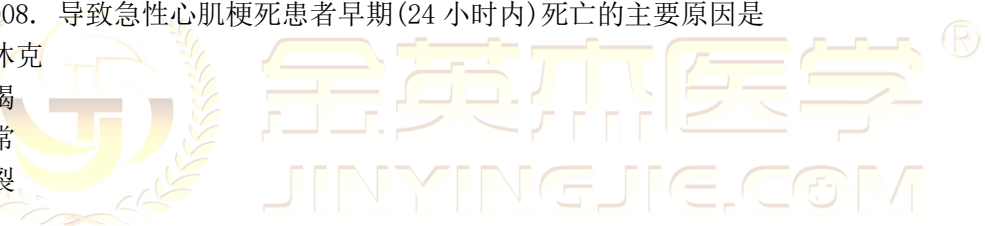
- A. 寒战、高热
- B. 恶心、呕吐
- C. 有局限性压痛和反跳痛
- D. 腹肌紧张
- E. 肠鸣音减弱或消失

0

RXCS-U2-010. 对鉴别急性呼吸窘迫综合征(ARDS)与心源性肺水肿最有价值的检查是 ( )

- A. 肺功能
- B. 超声心动图
- C. 动脉血气分析
- D. 胸部 X 线片
- E. Swan-Ganz 导管

0





---

RXCS-U2-011. 可以导致肾前性急性损伤的因素为

- A. 输尿管结石
- B. 应用庆大霉素
- C. 应用马兜铃酸类中药
- D. 前列腺增生
- E. 大量丢失体液

0

RXCS-U2-012. 正常人血压标准为

- A. BP<120/80mmHg
- B. BP<130/80mmHg
- C. BP<139/89mmHg
- D. BP<140/90mmHg
- E. BP<160/100mmHg

0

RXCS-U2-013. 下列哪项是反映肝纤维化的血清学指标

- A. 胆固醇
- B. 乳酸脱氢酶(LDH)
- C.  $\gamma$ -谷氨酰转肽酶( $\gamma$ -GT, GGT)
- D. 透明质酸(HA)
- E. 胆汁酸

0

RXCS-U2-014. 下列哪项与胃食管反流病最密切相关的

- A. HP 感染
- B. 口服氨氯地平
- C. 口服奥美拉唑
- D. 低脂肪饮食
- E. 热饮

0

RXCS-U2-015. 阿米巴肝脓肿, 原虫进入肝脏最常见的途径是

- A. 肝动脉
- B. 胆道
- C. 门静脉
- D. 外伤伤口
- E. 淋巴系统

0

RXCS-U2-016. 贲门周围血管离断术需离断的血管中不包括

- A. 胃冠状静脉
- B. 胃短静脉

- 
- C. 胃网膜右静脉
  - D. 胃后静脉
  - E. 左膈下静脉
- 0

RXCS-U2-017. 女, 28 岁。体检发现镜下血尿, 蛋白尿半年。无高血压, 糖尿病病史。父母体健。查体: BP110/80mmHg, 下肢无水肿。尿红细胞 10-10/高倍视镜, 90%变形。尿蛋白定量 0.4g/d。血肌酐  $72 \mu\text{mol/L}$ , 补体正常, 抗核抗体阴性。该患者最可能的诊断是 2016

- A. 肾病综合症
  - B. 慢性肾小球肾炎
  - C. 急性肾小球肾炎
  - D. 无症状性血尿和 (或) 蛋白尿
  - E. 慢性间质性肾炎
- 0

RXCS-U2-018. 肺炎链球菌合并肺炎旁积液的患者, 需要考虑胸水引流的情况是

- A. 胸水呈血性
  - B. 胸水 LDH 升高
  - C. 胸水有核细胞以多核细胞为主
  - D. 胸水-血清白蛋白梯度增加
  - E. 胸水的细菌培养
- 0

RXCS-U2-019. 使慢性粒细胞白血病达到血液学缓解的首选药物是 ( )

- A. 白消安
  - B. 羟基脲
  - C. 伊马替尼
  - D.  $\alpha$  干扰素
  - E. 环磷酰胺
- 0

RXCS-U2-020. 前列腺增生症手术切除部位应是

- A. 受压迫而狭窄的后尿道
  - B. 全部前列腺
  - C. 前列腺增生部分
  - D. 前列腺增生部分和前列腺外科包膜
  - E. 后尿道和精阜
- 0

RXCS-U2-021. 胰头癌最常见的临床表现是

- A. 腹痛、黄疸和消瘦
- B. 腹痛、黄疸和呕吐
- C. 腹痛、黄疸和上腹包块
- D. 黄疸、消瘦和上腹包块

---

E. 黄疸、消瘦和腹胀

【答案】A

RXCS-U2-022. 腺垂体功能减退症发生低血糖的原因主要是缺乏

- A. PRL 及 LH
  - B. PRL 及 TSH
  - C. PRL 及 ACTH
  - D. GH 及 TSH
  - E. GH 及 ACTH
- 0

RXCS-U2-023. 患者体验到思维活跃，脑内不断涌现，一个意念接着一个意念。该症状为

- A. 联想散漫
  - B. 思维插入
  - C. 思维奔逸
  - D. 强制性思维
  - E. 强迫性思维
- 0

RXCS-U2-024. 运动系统最主要和基本的检查方法是

- A. X 线
  - B. CT
  - C. 物理学
  - D. B 超
  - E. MRI
- 0



金英杰医学®  
JINYINGJIE.COM

RXCS-U2-025. 上臂桡神经完全损伤的表现是

- A. 伸指、伸拇、伸腕障碍
  - B. 手掌桡侧感觉障碍
  - C. 手指内收、外展障碍
  - D. 对掌功能障碍
  - E. 前臂旋前障碍
- 0

RXCS-U2-026. 某患者静脉血糖测得结果，FPG 5.1mmol/L，2 小时 PG 8.5mmol/L，应该判断为（ ）

- A. 正常
  - B. 空腹血糖受损（IFG）
  - C. 糖尿病（DM）
  - D. 糖耐量减低（IGT）
  - E. 糖尿病前期
- 0

RXCS-U2-027. 腕部尺神经损伤的临床表现不包括

- A. 爪形手畸形
- B. 手部 4~5 指感觉障碍
- C. 环、小指末节屈曲功能障碍
- D. 手指内收、外展功能障碍
- E. Froment 征阳性

0

RXCS-U2-028. 骨关节炎能够改善病情的治疗，下列方法首选的是（ ）

- A. 口服对乙酰氨基酚
- B. 关节腔内注射透明质酸钠
- C. 关节腔内注射糖皮质激素
- D. 口服糖皮质激素
- E. 口服硫酸氨基葡萄糖

0

RXCS-U2-029. 女，25 岁。3 天前受惊吓突然不动、不懂，不吃、不喝，肢体僵硬，口中唾液外流，不知主动吐出，晚间自己到厨房找吃的。患者 2 年前曾凭空闻语、捡食垃圾等怪异行为，持续 1 个月好转。患者最可能的诊断是

- A. 分离（转换）性障碍
- B. 急性应激性障碍
- C. 脑器质性精神障碍
- D. 精神分裂症
- E. 妄想性障碍

【答案】D



RXCS-U2-030. 内囊受损的感觉障碍特点

- A. 对侧单肢感觉减退或缺失
- B. 对侧偏身感觉减退或消失
- C. 对侧偏身感觉减退或消失，伴自发性疼痛
- D. 对侧偏身感觉减退或消失，伴感觉过度
- E. 交叉性感觉减退或缺失

0

RXCS-U2-031. 延髓麻痹的主要表现是

- A. 眼球外斜、瞳孔扩大、视物双影和上睑下垂
- B. 伸舌偏斜、视物双影、面部麻木和眩晕耳鸣
- C. 瞳孔缩小、眼球内陷、睑裂变小和面部无汗
- D. 声音嘶哑、饮水反呛、吞咽困难和构音障碍
- E. 额纹消失、闭眼无力、口角下垂和味觉缺失

0

RXCS-U2-032. 男，28 岁，以前精神正常。到某地出差刚下火车，突然感到要暴发战争了，因

---

为好多人都往出口处跑。最可能的症状是

- A. 错觉
- B. 幻觉
- C. 感知综合障碍
- D. 原发性妄想
- E. 继发性妄想

0

RXCS-U2-033. 患者意识障碍，可唤醒。但不能准确辨别任务和地点。这种意识状态称为：

- A. 谵妄
- B. 浅昏迷
- C. 昏睡
- D. 意识模糊
- E. 嗜睡

0

A2 型题

答题说明

每一道考题是以一个小案例出现的，其下面都有 A、B、C、D、E 五个备选答案。请从中选择一个最佳答案，并在答题卡上将相应题号的相应字母所属的方框涂黑。

RXCS-U2-034. 患者，男性，40 岁，常年大量饮酒，近日出现眼球震颤、眼球不能外展和明显的意识障碍。伴定向障碍、记忆障碍、震颤谵妄，该患者为

- A. 相关性幻觉症
- B. Wernicke 脑病
- C. 遗忘综合征
- D. 相关性妄想综合征
- E. 酒精性痴呆

0

RXCS-U2-035. 男，45 岁。1 年前发现血压 170/100mmHg，长期口服氨氯地平等药物治疗，2 个月前诊断为糖尿病，口服降糖药治疗，目前，血压、血糖均正常范围。该患者高血压诊断正确的是（ ）

- A. 高血压 3 级，高危
- B. 高血压 1 级
- C. 高血压 2 级，高危
- D. 高血压 3 级，很高危
- E. 高血压 2 级，很高危

0

RXCS-U2-036. 女，38 岁，半年前母突然病故。此后失眠、情绪低沉、不愿与人交往。近 2 个月来独处时常听见有声音对她讲话，说母病故与某人有关，故多次给公安机关写信反映母被害之事，后来又感到自己的思维、情感不由自己支配，自己的想法还未说出已人人皆知，常独自哭泣。神经系统检查未见异常，有慢性肝炎病史 5 年，目前肝功 ALT 86 U/L。该患者最可能的诊断是

- A. 抑郁症伴精神病性症状
- B. 反应性精神病
- C. 神经衰弱
- D. 精神分裂症伴抑郁症状
- E. 躯体疾病所致精神障碍

0

RXCS-U2-037. 男, 7 岁, 突发寒战, 高热, 右膝下方剧痛 3 天, 查体 T39.8° C, P86 次/分, R25 次/分, BP110/60mmHg。烦躁不安, 右膝关节呈半屈曲状, 拒动, 右小腿近端皮温高, 肿胀不明显, 压痛阳性。最可能的诊断是

- A. 风湿性关节炎
- B. 急性血源性骨髓炎
- C. 膝关节结核
- D. 类风湿关节炎
- E. 化脓性关节炎

0

RXCS-U2-038. 男, 18 岁。寒战、高热 5 天, 伴右上腹痛、恶心、呕吐、全身乏力。血常规: WBC  $18.6 \times 10^9/L$ , N 0.92。腹部 B 超示: 肝内多发性暗区, 最大直径为 1.5cm。目前最主要的治疗措施是

- A. 腹腔镜引流术
- B. 静脉抗生素治疗
- C. 肝叶切除术
- D. 脓肿穿刺引流术
- E. 脓肿切开引流术

【答案】B

RXCS-U2-039. 男, 40 岁, 诊断左肾结核, 膀胱容量 20ml, 右肾严重积水伴尿毒症, 宜首先行 ( )

- A. 膀胱扩大术
- B. 右肾造瘘术
- C. 左肾切除术
- D. 左肾结核病灶清除术
- E. 膀胱造瘘术

【答案】B

RXCS-U2-040. 女, 25 岁, 妊娠 26 周。颈部增粗伴憋气 1 个月。查体: P 100 次/分, BP 100/70mmHg, 甲状腺 III 度肿大, 气管左偏。实验室检查  $T_3$ 、 $T_4$  高于正常。首选的治疗方法是

- A. 口服甲状腺素片
- B. 同位素  $^{131}I$  治疗
- C. 外放射治疗
- D. 口服丙硫氧嘧啶
- E. 手术治疗

0

RXCS-U2-041. 女, 55 岁。左乳房包块半年。乳房无不适。查体: 双肺呼吸音清, 未闻及干湿性啰音, 心律齐, 腹软, 无压痛。左乳房外上象限可触及 3cm×2cm 包块, 质硬, 不光滑, 活动, 无压痛。左腋窝触及 3 枚肿大淋巴结, 可推动。乳腺钼靶摄片: 左乳房 2.5cm×2.0cm 高密度影, 周边有毛刺, 中央有细沙样钙化点。此时患者处于哪一期 ( )

- A. 0 期
  - B. I 期
  - C. II 期
  - D. III 期
  - E. IV 期
- 0

RXCS-U2-042. 女婴, 4 个月。1 个半月前诊断为“化脓性脑膜炎”, 抗生素治疗 3 周后病情平稳出院。近 1 周患儿出现烦躁哭闹、呕吐, 家长发现头颅进行性增大, 前囟饱满扩大, 头皮静脉扩张, 头颅 CT 示脑室系统扩大。最可能的诊断是

- A. 硬脑膜下积液
- B. 脑脓肿
- C. 脑积水
- D. 脑室管膜炎
- E. 抗利尿激素异常分泌综合征

【答案】C

【解析】化脓性脑膜炎患儿, 病情平稳出院后出现头颅进行性增大, 前囟饱满扩大, 头皮静脉扩张, 头颅 CT 示脑室系统扩大。考虑出现了脑积水并发症。

RXCS-U2-043. 男孩, 2 岁。自幼咳嗽, 气急, 生长发育落后。查体: 胸骨左缘上方可闻及收缩期杂音, 心导管检查发现肺动脉血氧含量高于右心室。最可能的诊断是

- A. 房间隔缺损
  - B. 法洛四联症
  - C. 肺动脉高压
  - D. 动脉导管未闭
  - E. 肺动脉狭窄
- 0

RXCS-U2-044. 男孩, 3 岁, 剧烈活动后气促, 青紫不明显。自幼反复呼吸道感染。查体: 90/40 mmHg, 胸骨左缘第二肋间可闻及粗糙响亮的连续机器样杂音。第 4 肋间可闻及 4/6 级粗糙的全收缩期杂音伴震颤, P2 亢进, 闻及股动脉枪击音。胸部 X 线片示左心房及左右心室增大, 肺动脉段膨隆。最可能的诊断 ( )

- A. 室间隔缺损
  - B. 室间隔缺损+动脉导管未闭
  - C. 法洛四联症
  - D. 动脉导管未闭
  - E. 房间隔缺损
- 0

RXCS-U2-045. 女, 40 岁。颈肩痛 3 个月, 伴右手麻木, 无视物模糊, 行走不稳和眩晕, 查体: 颈部压痛, 伴右上肢放射痛, 压头试验阳性, 右手“虎口区”麻木, 右侧伸腕肌肌力减

---

弱，Hoffmann 征阳性。考虑颈椎病，最可能的类型是

- A. 神经根型
- B. 交感神经型
- C. 椎动脉型
- D. 脊髓型
- E. 复合型

【答案】E

RXCS-U2-046. 男，45 岁。弯腰搬重物后出现腰痛右下肢发射痛、麻木 1 周，无间歇性跛行。查体：右下肢直腿抬高试验阳性，外踝附近与足外侧感觉减退，足趾屈力减弱，双侧病理放射隐行。最可能的受累阶段是

- A. L3-5
- B. L1-2
- C. L3-4
- D. L2-3
- E. L5-S1

0

RXCS-U2-047. 男，62 岁，进食哽噎 1 月有余，胃镜检查，距门齿 30~32cm，处食管后壁肿物，粘膜表面破溃，距门齿 38~40cm，处粘膜粗糙，隆起，两处活检均为高分化鳞癌，左锁骨上有数个无痛性包块，心、肺及肝功能正常，未见其他部位转移征象，最佳治疗方案是：

- A. 二线药物化疗
- B. 静脉营养支持
- C. 食管癌根治术
- D. 食管癌放射治疗
- E. 胃造瘘肠内营养

0

RXCS-U2-048. 男性，52 岁，吸烟 30 年，咳嗽、咳痰 8 年，冬重夏轻。3 天来咳嗽加重，咳黄痰伴喘息。查体：双肺干、湿性啰音，心脏正常。WBC $11 \times 10^9/L$ ，胸部 X 线片正常。该病例最常发生的并发症是

- A. 慢性肺源性心脏病
- B. 阻塞性肺气肿
- C. 呼吸功能衰竭
- D. 肺纤维化
- E. 支气管扩张

0

RXCS-U2-049. 男，59 岁。慢性咳嗽 15 年，近 2 周来出现阵发性干咳，持续痰中带血。X 线胸片显示左肺下叶不张。为明确诊断最有意义的检查方法为

- A. 纤维支气管镜检查
- B. 穿刺活检
- C. CT
- D. 肺功能测定



E. 血清癌胚抗原测定

0

RXCS-U2-050. 男, 28 岁, 吸烟患者, 因低热、咳嗽 2 个月, 痰中带血 1 周来院门诊。查体: T37.5°C, 双侧颈后可触及多个可活动之淋巴结, 右上肺可闻及支气管肺泡音, 胸片示右上肺云雾状阴影。最可能的诊断是

- A. 原发型肺结核
- B. 血行播散型肺结核
- C. 浸润型肺结核
- D. 支气管肺癌
- E. 慢性纤维空洞型肺结核

0

RXCS-U2-051. 女, 34 岁, 胸闷、气短 1 月余, 诊断为稳定性心绞痛。下列哪个药不是改善病人预后的药物 ( )

- A. 阿司匹林
- B. 美托洛尔
- C. 华法林
- D. 辛伐他汀
- E. 硝酸异山梨酯

0

RXCS-U2-052. 女, 69 岁。突发胸骨后压榨样疼痛 6 小时, 持续不缓解, 查体 BP 160/70mmHg, 心率 97 次/分, 心电图示 V1~V5 导联 ST 段水平型压低 0.3~0.5mv。实验室检查血清肌钙蛋白 I 增高。该患者不宜采取的治疗是 ( )

- A. 静脉滴注硝酸甘油
- B. 皮下注射低分子肝素
- C. 嚼服阿司匹林
- D. 吸氧
- E. 静脉滴注尿激酶

0

RXCS-U2-053. 男, 68 岁。持续胸痛 2 小时, 既往体健。查体: BP110/65mmHg, 双肺呼吸音清, 心率 94 次/分, 音低钝, A2>P2, 心电图: V1~V6 导联 ST 段弓背向上抬高 0.3~0.5mV, II、III和 aVF 导联 ST 段水平压低 0.3~0.5mv, 实验室检查: 血清肌钙蛋白 I 水平正常, 该患者最可能的诊断是 ( )

- A. 急性心肌梗死
- B. 肺血栓栓塞
- C. 不稳定型心绞痛
- D. 急性心包炎
- E. 急性心肌炎

0

RXCS-U2-054. 女, 65 岁。冠心病心绞痛史 8 年, 无高血压史, 夜间突发心前区疼痛 8 小时

入院。入院时 BP150 / 90mmHg (20 / 12kPa)，经心电图检查，诊断急性前壁心肌梗死第 2 日患者出现胸闷、大汗、面色苍白，查体：P126 次 / 分，律齐，BP80 / 50mmHg，双肺满布中小水泡音。此时患者的心功能分级为

- A. Killip 分级Ⅳ级
- B. Killip 分级Ⅲ级
- C. 纽约心脏病协会 (NYHA) 分级Ⅳ级
- D. 纽约心脏病协会 (NYHA) 分级Ⅲ级
- E. 全心衰竭

0

RXCS-U2-055. 男，66 岁。持续性呼吸困难 10 小时，3 个月前曾发生股骨颈骨折。发现高血压病 10 年。体检：T36.5℃，BP90 / 60mmHg，颈静脉充盈，P2 亢进，心脏各瓣膜区未闻及杂音和心包摩擦音。心电图：电轴右偏，S1Q II TIII。血清乳酸脱氢酶 (LDH) 增高，血清肌酸磷酸激酶同工酶 (CK-MB) 正常。该患者最可能的诊断是

- A. 肺动脉栓塞
- B. 急性心肌梗死
- C. 急性心包炎
- D. 主动脉夹层
- E. 胸腔积液

0

RXCS-U2-056. 男性，25 岁。心悸气短 6 年。近 2 周症状加重，伴下肢浮肿。查体：心界向两侧扩大，心尖部有隆隆样舒张中晚期杂音及收缩期 3 / 6 级吹风样杂音。胸骨左缘第 3 肋间有哈气样舒张期杂音。血压 145 / 50mmHg。最可能的诊断是

- A. 二尖瓣狭窄合并主动脉瓣关闭不全
- B. 二尖瓣狭窄合并肺动脉瓣关闭不全
- C. 二尖瓣狭窄合并二尖瓣关闭不全
- D. 二尖瓣关闭不全合并主动脉瓣关闭不全
- E. 二尖瓣狭窄合并二尖瓣关闭不全且主动脉瓣关闭不全

【正确答案】E

RXCS-U2-057. 男，18 岁。运动员常规体检时心电图示心室率 50 次 / 分。P-R 间期 0.21 秒，P-R 间期及 R-R 间期恒定不变，QRS 波群形态和时限正常。最可能的诊断为

- A. 二度 I 型房室传导阻滞
- B. 二度 II 型房室传导阻滞
- C. 三度房室传导阻滞
- D. 心房颤动伴差异性传导
- E. 一度房室传导阻滞

0

RXCS-U2-058. 女性，30 岁，原有风心病重度二尖瓣狭窄，因与人争吵，突发气急，咳嗽，咯粉红色泡沫痰，大汗淋漓入院急诊。体检：心率 120 次 / 分，律齐。心尖部舒张期杂音。两肺满布哮鸣音及湿啰音

- A. 右心室容量负荷过重

- B. 心脏舒张受限
  - C. 左心室容量负荷过重
  - D. 右心室压力负荷过重
  - E. 机械性肺淤血状态
- 0

RXCS-U2-059. 男, 48 岁。高血压病史 3 年, 血压测量 140~150 / 90~95mmHg, 化验结果血钙 3.2mmol / L, 血钾 5.0mmol / L, 血肌酐 100 μmol / L, 血糖 6.1mmol / L, 低密度脂蛋白 2.3mmol / L. 该患者目前不宜使用噻嗪类利尿剂降压的主要原因是

- A. 促进钙的重吸收
  - B. 使血液浓缩, 血浆渗透压增高, 加重肾损害
  - C. 促进远曲小管由甲状旁腺素调节的钙重吸收
  - D. 抑制胰岛素分泌升高血糖
  - E. 减少组织利用葡萄糖升高胆固醇和低密度脂蛋白
- 0

RXCS-U2-060. 男性, 68 岁。陈旧性前壁心肌梗死 5 年, 劳累后心悸、气短 3 年, 双下肢浮肿半年, 近一周气短加重, 体力活动明显受限, 从事一般家务活动即感喘憋, 入院时心电图与 2 月前相比无变化, 该患者的心功能分期为

- A. A 期
  - B. D 期
  - C. C 期
  - D. NYHA 分级 II 级
  - E. NYHA 分级 III 级
- 0



RXCS-U2-061. 男, 60 岁。腹泻、便秘交替, 粪便带血 6 个月。体重减轻 5kg。查体: T36.5℃, P80 次分, R18 次分, BP120/80mmHg. 双肺呼吸音清, 未闻及干湿性啰音, 心率 80 次/分, 律齐, 腹软, 无压痛。血常规: Hb120g/L, WBC15.6x10<sup>9</sup>/L, N0.86. 结肠镜检查于乙状结肠见溃疡性病灶。超声内镜提示病灶侵犯肠壁浆膜, 肛周无肿大淋巴结。该病人 TNM 分期中 T 分期考虑为

- A. T3
- B. Tx
- C. T4
- D. T0
- E. T2

【答案】A

【解析】侵犯固有肌层为 T2, 穿透固有肌层至浆膜下或者侵犯无腹膜覆盖的结直肠旁组织为 T3。

RXCS-U2-062. 男, 30 岁。溺水后发生急性呼吸窘迫综合征。给予气管插管、机械通气, 潮气量 400ml, 呼吸频率 20 次/分, 吸呼比 1:1.5, PEEP 5cmH<sub>2</sub>O, 吸氧浓度为 60%, PaO<sub>2</sub> 仍低于 50mmHg 时, 应首先调整的呼吸机参数是

- A. 增加潮气量

- B. 增加呼吸频率
- C. 反比呼吸
- D. 增加 PEEP 水平
- E. 增加吸氧浓度

0

解析：PEEP 从低水平开始，先用 5 cmH<sub>2</sub>O，逐渐增加，争取维持 PaO<sub>2</sub> 大于 60 mmHg 而 FiO<sub>2</sub> 小于 0.6，一般 PEEP 水平为 8~18 cmH<sub>2</sub>O。

RXCS-U2-063. 男，30 岁。车祸致腹部闭合性损伤 5 小时。查体发现有下列阳性表现，其中提示腹部空腔脏器破裂的最主要依据是

- A. 肝浊音界消失
- B. 腹部压痛并反跳痛
- C. 腹肌紧张
- D. 肠鸣音消失
- E. 腹式呼吸减弱

【答案】B

【解析】空腔脏器破裂主要的临床表现是局限性和弥漫性腹膜炎，A 是穿孔比较大气体比较多时候才有，腹肌紧张因人而异，如肥胖或小儿老人不明显。

RXCS-U2-064. 男性，35 岁，突发性中上腹痛，1 天后出现下腹部疼痛，特别是右下腹痛，诊断为急性阑尾炎入院，患者入院后拒绝手术治疗，庆大霉素等抗感染治疗，两天后热不退，突然出现寒战，高热，黄疸等症状，体检时发现右上腹压痛明显，伴肝脏肿大，白细胞升高。

下列哪种方案不恰当

- A. 静脉使用大剂量抗生素
- B. 开腹行阑尾切除术
- C. 加强抗炎药物应用及支持疗法
- D. 纠正水，电解质及酸碱失衡
- E. 出现休克时先纠正休克，同时抗感染治疗

0

RXCS-U2-065. 女，55 岁。无痛性皮肤、巩膜黄染 3 月，曾经稍有减退，近 1 月来呈进行性加重。查体：腹软，右上腹轻压痛，可触及肿大的胆囊，全腹未触及肿块。首先应考虑的疾病是

- A. 肝门部胆管癌
- B. 壶腹癌
- C. 肝癌
- D. 胆囊癌
- E. 胰体尾部癌

0

RXCS-U2-066. 男，25 岁，腹痛、脓血便、发热 2 个月。大便 10 次/日，体温 39℃。粪镜检及培养未见病原体。结肠镜检查示结肠弥漫分布的糜烂及浅溃疡。病理学提示重度慢性炎症。左氧氟沙星联合甲硝唑治疗 1 周症状无缓解。最适宜的治疗药物是（ ）

- A. 泼尼松

- B. 柳氨磺吡啶
  - C. 硫唑嘌呤
  - D. 美沙拉嗪
  - E. 美沙拉嗪联合美沙拉嗪栓
- 0

RXCS-U2-067. 女, 51 岁。乙型肝炎病史 30 余年。2 小时前进食烧饼后突然出现呕血, 量约 800ml。查体未发现全身皮肤、黏膜黄染和腹水, 如果该患者需要接受急诊手术, 最佳的手术方式是

- A. 经颈静脉肝内门体分流术
  - B. 非选择性门体分流术
  - C. 选择性门体分流术
  - D. 贲门周围血管离断术
  - E. 脾切除术
- 0

RXCS-U2-068. 女, 50 岁。腹痛、腹胀 5 天, 伴呕吐 1 天。腹痛、腹胀逐渐加重, 呕吐物为隔夜酸酵食物, 无呕血, 未排大便, 未排气, 小便量减少。既往十二指肠球部溃疡病史多年, 近 2 个月来进食后上腹胀满感。查体: T37.2C, P80 次/分。消瘦, 皮肤黏膜干燥。上腹膨隆, 可见胃型, 有振水音无肌紧张、反跳痛。除抗酸、解痉外, 首选的治疗方案是

- A. 急诊行选择性迷走神经切除+幽门成形术
- B. 急诊行胃大部切除术
- C. 胃肠减压, 温盐水洗胃
- D. 促进
- E. 肠外营养支持

0 解析: 患者呕吐物为隔夜酸酵食物, 上腹膨隆, 可见胃型, 有振水音, 诊断为幽门梗阻, 首选胃肠减压+高渗温盐水, 无效考虑手术首选胃大部切除术。

RXCS-U2-069. 男性, 40 岁, 腹腔积液 1 个月, 6 天前反复呕血、黑便经抢救治疗后好转, 稳定, 近日来嗜睡认人不清。下列检查哪项对诊断最无帮助

- A. 脑电
  - B. 扑翼震颤
  - C. 血氨
  - D. 诱发电位
  - E. 脑 CT
- 0

RXCS-U2-070. 女, 50 岁。腹痛伴剧烈呕吐 2 天, 诊断为轻症急性胰腺炎。身高 160cm, 体重 60kg。予禁食, 按基本需要量计算全胃肠外营养, 其每天需要的总热量约为

- A. 1200kcal
- B. 2000kcal
- C. 2800kcal
- D. 1600kcal
- E. 2400kcal

0

RXCS-U2-071. 女性, 48 岁, 大便带血 3 个月, 排便有下坠感, 里急后重, 直肠镜检查距齿状线 6cm 处 3cm×3cm 肿块, 菜花状, 质脆, 易出血, 病理诊断为直肠腺癌。今日肛门停止排便排气, 若选择手术, 最佳术式为 ( )

- A. 经腹会阴直肠癌根治术
- B. 经腹直肠癌切除术
- C. 经腹直肠癌切除、人工肛门、远端封闭手术
- D. 拉下式直肠癌切除术
- E. 局部切除加放疗术

0

RXCS-U2-072. 男, 70 岁。患慢性阻塞性肺疾病 12 年。近 1 周来受凉后出现咳嗽、咳痰及呼吸困难加重。使用抗感染、平喘及糖皮质激素治疗效果欠佳。查体: 半卧位, 球结膜水肿, 面色暗红, 双肺呼吸音粗, 心腹未见异常, 双下肢轻度凹陷性水肿。该患者出现上述体征最可能的原因是

- A. 深静脉血栓形成合并肺栓塞
- B. 右心衰竭
- C. CO<sub>2</sub> 潴留
- D. 糖皮质激素副作用
- E. 药物

【答案】C

RXCS-U2-073. 男, 30 岁。高处坠落伤 3 小时。查体: T37.8℃, P110 次/分, BP80/50mmHg. 神志清楚, 面色苍白, 胸壁无明显压痛, 未及骨擦感。双肺呼吸音稍粗, 未闻及干湿性罗音, 心率 110 次/分, 律齐。全腹压痛, 以上腹部为重, 无反跳痛, 腹肌稍紧张。诊断性腹腔穿刺抽出不凝固血液。最可能的诊断是

- A. 肝破裂
- B. 脾破裂
- C. 胰腺破裂
- D. 小肠破裂
- E. 胃破裂

0。

RXCS-U2-074. 男, 58 岁。乏力、腹胀伴尿少 3 个月。慢性肝病史 17 年。查体: 巩膜轻度黄染, 肝掌(+), 肝肋下未触及, 脾肋下 4cm, 移动性浊音阳性。化验: ALT50U/L, 白蛋白 28g/L, 甲胎蛋白 10ng/L, HBsAg(+), 抗 HCV-Ab(-)。最可能的诊断是

- A. 慢性乙型肝炎
- B. 慢性丙型肝炎
- C. 原发性肝癌
- D. 原发性胆汁性肝硬化
- E. 乙肝肝硬化

0

RXCS-U2-075. 患者车撞伤 4 小时，右上腹痛，查血压 80/60mmHg，脉搏 120 次 / 分，右肋部见皮擦伤，右上腹压痛明显，全腹轻度肌紧张，移动性浊音阳性，肠音弱，尿色正常。应首先进行下列哪项检查

- A. 腹部 CT
- B. 腹部 B 超
- C. 腹部 X 线
- D. 尿常规
- E. 腹腔穿刺

0

RXCS-U2-076. 男，35 岁。1 年前发现 HBsAg 阳性，无任何症状，检查肝功能正常。10 天前开始全身乏力、食欲减退、厌油，近 3 天出现尿黄、眼黄。查体：皮肤轻度黄染，巩膜黄染，肝肋下 2cm，有压痛，肝区叩击痛(+)。实验室检查：丙氨酸转移酶 (ALT) 230U/L，血清总胆红素 70 $\mu$ mol/L，血脂正常，抗 HAV-IgG(+)，HBsAg(+), HBeAg(+), 抗 HBe-IgG(+). 最可能的诊断是

- A. 急性甲型肝炎
- B. 急性乙型肝炎
- C. 慢性乙型肝炎
- D. 乙型肝炎病毒携带者
- E. 脂肪肝

0

RXCS-U2-077. 男，30 岁。右下腹可复性包块 2 年。查体：右侧腹股沟区呈梨形隆起，平卧回纳后压迫腹股沟管深环部位肿物不再复出，无压痛。手术中最有可能的发现是

- A. 部分膀胱壁在疝囊内
- B. 盲肠组成疝囊壁的一部分
- C. 真疝三角部位
- D. 疝囊颈位于腹壁下动脉外侧
- E. 精索在疝囊前外方

0

RXCS-U2-078. 女，43 岁。右下腹持续性疼痛 5 天，伴恶心、呕吐，呕出物为胃内容物。T38.5 $^{\circ}$ C。体检发现右下腹 5cm $\times$ 5.5cm 大小肿块，触痛明显。

此时较合适的处理是

- A. 急诊行阑尾切除术
- B. 急诊手术脓肿引流
- C. 肠道准备后行右半结肠切除术
- D. X 线钡灌肠
- E. 暂不手术，保守治疗

0

RXCS-U2-079. 男性，26 岁，腹部阵发性胀痛半年余，时重时轻，常因饮食不注意或餐后诱发腹痛加重，有时排便排气停止，经对症治疗好转，无发热及黄染，既往 1 年前因腹外伤脾破裂，行脾切除，脾片大网膜移植术。查体：腹胀可见肠型，腹软无压痛，肠鸣音亢进。

最有效的治疗措施是

- A. 禁食水，胃肠减压
- B. 低压肥皂水洗肠
- C. 饮食疗法
- D. 手术探查
- E. 以上都不是

0

RXCS-U2-080. 男，59岁。慢性充血性心力衰竭患者，上呼吸道感染后喘憋加重，尿量减少，尿比重 1.020，尿钠 18.6mmol/L，SCr 256 μmol/L，少尿最主要的原因是

- A. 急性间质性肾炎
- B. 急性肾小管坏死
- C. 肾后性急性肾衰竭
- D. 急进性小球肾炎
- E. 肾前性氮质血症

【答案】E

RXCS-U2-081. 男，69岁，进行性排尿困难5年，夜尿4-6次。近期曾发生急性尿潴留2次，既往体健。心肺功能正常。前列腺Ⅱ度肿大，血清PSA3.2 μg/L，膀胱残余尿80ml，首选的手术方法是（ ）

- A. 双侧睾丸切除
- B. 经会阴前列腺切除
- C. 经尿道前列腺切除
- D. 耻骨上前列腺切除
- E. 耻骨后前列腺切除

【答案】C

金英杰医学®  
JINYINGJIE.COM

RXCS-U2-082. 男，28岁，3年来反复乏力、纳差、肝区隐痛，血清转氨酶反复升高，胆红素偏高，血清球蛋白升高。类风湿因子阳性。体检：面色灰暗、肝掌及蜘蛛痣。肝右肋下2Cm。质地中等。脾肋下0.5CmC，对此病例的诊断应是

- A. 慢性迁延性肝炎
- B. 慢性活动性肝炎
- C. 慢性重型肝炎
- D. 慢性乙肝
- E. 类风湿关节炎

0

RXCS-U2-083. 男性，15岁，3周前微热，咽痛，1周来眼睑轻度水肿，1天前突然剧烈头痛，全身抽搐，意识不清。数分钟后清醒。BP170/100mmHg，尿常规蛋白(++)，可见红细胞管型，最可能的诊断是

- A. 高血压合并高血压脑病
- B. 慢性肾炎
- C. 颅内占位性病变
- D. 高血压病



---

E. 急性肾炎并发高血压脑病

0

RXCS-U2-084. 男性, 25 岁, 肾病综合征, 血压 130/70mmhg, 尿蛋白(+++), 尿红细胞 2~4 个/HP。应用激素治疗 2 周突然出现发热及右下肢剧烈疼痛这时要考虑

- A. 全身感染
- B. 下肢静脉血栓形成
- C. 淋巴管炎
- D. 股骨头坏死
- E. 下肢静脉栓塞

0

RXCS-U2-085. 女, 50 岁。糖尿病肾病伴高血压, BP 170/100 mmHg, 心率 54 次/分, 血肌酐 158  $\mu\text{mol/L}$ 。最适宜的治疗药物组合是

- A. 氢氯噻嗪、吲达帕胺
- B. 氨氯地平、缬沙坦
- C. 美托洛尔、维拉帕米
- D. 普萘洛尔、卡托普利
- E. 螺内酯、福辛普利

0

RXCS-U2-086. 男, 32 岁, 哮喘病史, 15 天来发作喘憋, 使用吸入万托林 ( $\beta_2$  激动剂) 不能缓解来院, 查体: 烦躁, 对话常有中断, 双肺哮鸣音,  $\text{PaCO}_2$  32mmHg, 心率 110 次/分, 偶有奇脉, 目前诊断

- A. 哮喘急性发作期轻度
- B. 哮喘急性发作期中度
- C. 哮喘急性发作期重度
- D. 哮喘急性发作期危重
- E. 哮喘慢性持续期

0

RXCS-U2-087. 陈旧前壁心梗病人, 肺部有啰音, 但啰音的范围小于 1/2 肺野, 患者一般活动下出现胸闷喘憋症状。病人属于

- A. Killip II 级
- B. Killip III 级
- C. Killip IV 级
- D. 心功能 II 级
- E. 心功能 III 级

0

RXCS-U2-088. 使慢性粒细胞白血病达到细胞遗传学缓解的首选药物是 ( )

- A. 白消安
- B. 羟基脲
- C. 伊马替尼

- D. a 干扰素
  - E. 环磷酰胺
- 0

RXCS-U2-089. 自身免疫性溶血性贫血患者，长期以来反复发生溶血，近1周上呼吸道感染，其后贫血日渐加速，血红蛋白50g/L，网织红细胞0.1%，白细胞 $2.8 \times 10^9/L$ ，分类中性52%，淋巴48%，骨髓三系细胞增生减低，网状细胞浆细胞多见，最大可能是

- A. 急性溶血状态
  - B. 脾功能亢进
  - C. 再障危象
  - D. 骨髓纤维化
  - E. 以上均不是
- 0

RXCS-U2-090. 女，29岁。1年前因胃出血行胃大部切除术，近1年半来头晕、乏力，面色逐渐苍白，平时月经量稍多，检查：Hb76g/L，RBC $3.5 \times 10^{12}/L$ ，WBC $5.3 \times 10^9/L$ ，网织红细胞0.015。针对该患者的入院检查，不可能出现的体征是

- A. 皮肤干燥，毛发干燥易脱落
  - B. 行走不稳，深感觉减退
  - C. 口腔炎，舌乳头萎缩
  - D. 指甲变脆，变平或匙状甲
  - E. 心尖部收缩期吹风样杂音
- 0

RXCS-U2-091. 男婴，8个月。腹泻2个月。出生体重3.5kg，现体重6.8kg，血清总蛋白45g/L，白蛋白25g/L。最可能出现的体征是

- A. 凹陷性水肿
- B. 皮下脂肪消失
- C. 方颅
- D. 手、足镯
- E. 颅骨软化

【答案】A

RXCS-U2-092. 女，40岁，近三年经常于清晨突发晕厥，出冷汗，饮糖水后症状缓解，B超提示胰腺占位，约1.5cm，该肿瘤好发部位依次是：

- A. 胰头、胰颈、胰体
  - B. 胰头、胰体、胰尾
  - C. 胰颈、胰体、胰尾
  - D. 胰体、胰尾、胰头
  - E. 胰尾、胰体、胰头
- 0

RXCS-U2-093. 女性，35岁，颈部增粗，伴失眠，易激动，食欲亢进半年。查体：甲状腺弥

---

慢性肿大，眼球突出，脉搏 100 次 / 分，血压 130/80mmHg，CT 示胸骨后甲状腺肿。

该患者首选的治疗方法是

- A. <sup>131</sup>I 治疗
- B. 用普萘洛尔治疗
- C. 甲状腺大部切除术
- D. 抗甲状腺药物治疗
- E. 多吃含碘丰富的食物，如海带、紫菜

0

RXCS-U2-094. 男, 20 岁。持续喘息发作 24 小时来急诊, 既往哮喘病史 12 年。查体: 端坐呼吸, 意识模糊, 大汗淋漓, 发绀, 双肺布满哮鸣音。动脉血气分析结果示: pH 7. 21, PaCO<sub>2</sub> 70 mmHg, PaO<sub>2</sub> 55 mmHg。此时应紧急采取的治疗措施是

- A. 机械通气
- B. 使用广谱抗生素
- C. 静脉点滴糖皮质激素
- D. 静脉注射氨茶碱
- E. 补充液体

0

RXCS-U2-095. 患者女 28 岁, 烦躁、多汗、心悸三周, 结婚 3 年一直未孕, 最近一周睡眠欠佳, 来诊。查体: 甲状腺肿大杂音, 腹胀、腱反射减退、心音低钝; 目前患者腹胀明显考虑引起腹胀的原因是

- A. 甲亢
- B. 甲减
- C. 低钙
- D. 代酸
- E. 低钾

0

RXCS-U2-096. 男, 40 岁, 渐起走路不稳 2 年, 有共济失调障碍, 步幅加宽, 左右摇摆, 最可能受损的部位是

- A. 小脑半球
- B. 小脑蚓部
- C. 丘脑
- D. 延髓
- E. 大脑半球

0

RXCS-U2-097. 男, 33 岁, 突发头痛, 右眼睑下垂, 右瞳孔扩大, 直接和间接对光反射消失, 左侧间接对光反射正常, 则损伤的部位可能在

- A. 左侧视神经及动眼神经
- B. 左侧动眼神经
- C. 右侧动眼神经
- D. 特异性投射系统

E. 非特异性投射系统

0

RXCS-U2-098. 男, 24 岁。鞍区肿瘤切除手术后第 1 天, 尿量  $> 4000\text{ml}/24\text{h}$ , 尿比重  $< 1.005$ , 并逐渐出现意识障碍, 复查头颅 CT 为常见术后改变, 最可能的原因是

- A. 颅内血肿
- B. 蛛网膜下腔出血
- C. 下丘脑损伤
- D. 脑水肿
- E. 脑干损伤

0

RXCS-U2-099. 男, 75 岁。进行性吞咽困难 3 月余, 目前能进半流食。胃镜检查: 食管距门齿 20 cm 处发现一长约 6 cm 菜花样肿物, 病理报告为鳞状细胞癌。其最佳治疗方法为

- A. 食管癌根治术
- B. 姑息食管癌切除术
- C. 化疗
- D. 胃造瘘术
- E. 放疗

0

RXCS-U2-100. 女, 35 岁。间断咳嗽、咳痰伴咯血 20 年, 行 HRCT 检查示右中叶支气管囊状扩张, 其余肺叶未见异常。今日再次咯血, 量约 200 ml, 给予静脉点滴垂体后叶素治疗, 效果欠佳。该患者宜选择的最佳治疗措施为

- A. 静脉滴注鱼精蛋白
- B. 换用酚妥拉明静脉滴注
- C. 支气管动脉栓塞
- D. 抗生素预防感染
- E. 手术切除病变肺叶

0

RXCS-U2-101. 男, 60 岁。突发意识丧失, 心电监护示心电波形、振幅与频率均不规则, 无法辨认 QRS 波群、ST 段与 T 波。该患者应首选

- A. 200 J 单向波 直流电除颤
- B. 肾上腺素 1 mg 静脉注射
- C. 胺碘酮 150 mg 静脉注射
- D. 肾上腺素 0.1 mg 心内注射
- E. 360 J 单向波 直流电除颤

0

RXCS-U2-102. 男, 35 岁。机器碾压致腕部、手部受伤, 手掌部皮肤严重缺损, 肌腱外露, 手指均不能屈曲, 感觉消失, 每 2~3 掌骨骨折。不正确的处理是

- A. 在止血带下清创
- B. 行皮瓣移植术

- 
- C. 肌腱、神经损伤必须同时行一期修复
  - D. 影响血供的血管损伤应立即修复
  - E. 骨折必须复位固定
- 0

RXCS-U2-103. 男, 13 岁。小学勉强毕业, 现读初一。学习成绩差, 不合群, 且经常遭班里同学欺负, 不愿去上学。精神检查发现患儿抽象思维能力、计算力、判断力均较差, 言语表达词汇贫乏。IQ:60。该患儿的诊断是

- A. 儿童孤独症
  - B. 边缘智力
  - C. 中度精神发育迟滞
  - D. 儿童厌学症
  - E. 轻度精神发育迟滞
- 0

RXCS-U2-104. 患者, 女, 25 岁, 与邻居发生口角, 被对方打了一耳光, 患者走回家中, 取一菜刀追赶对方, 被石头绊倒, 当即肢体不随意运动、抽搐、牙关紧闭、呼之不应, 半小时后遂来急诊。下列检查项目中最急需的是

- A. 神经系统检查
  - B. 脑 CT
  - C. 脑脊液
  - D. ECG
  - E. EEG
- 0

RXCS-U2-105. 男, 40 岁。双下肢被车轮压伤 16 小时, 查体: P115 次 / 分, BP90 / 60mmHg, 股骨干开放性骨折, 双下肢多处皮肤撕脱伤。

此患者入院后伤口处理错误的是

- A. 首先是彻底止血
  - B. 局部应用抗生素一期缝合皮肤
  - C. 等渗盐水反复冲洗
  - D. 清创后使用外固定器
  - E. 清除与骨膜分离的小碎骨片
- 0

RXCS-U2-106. 男, 18 岁。车祸致伤右膝关节及小腿, 伤后即出现足跖屈、内翻、内收功能障碍, 足底感觉消失。最有可能损伤的神经是

- A. 腓总神经
  - B. 胫神经
  - C. 股神经
  - D. 腓肠神经
  - E. 足底内侧神经
- 0

RXCS-U2-107. 女, 60 岁。慢性心力衰竭 2 年。查体:BP 130/90 mmHg, 双肺呼吸音清, 心率 98 次/分, 律齐, 双下肢无水肿。加用美托洛尔治疗, 其主要目的是

- A. 改善心肌顺应性
- B. 降低心脏前负荷
- C. 降低心脏后负荷
- D. 扩张冠状动脉
- E. 降低心肌耗氧量

0

RXCS-U2-108. 男, 38 岁。因胃癌行胃大部切除术, 术中估计失血 1 200ml, 术后患者感胸闷、心悸。血常规:Hb 70 g/ L, Plt 100×10<sup>9</sup> / L, 给患者输注的血液成分首选

- A. 洗涤红细胞
- B. 悬浮红细胞
- C. 辐照红细胞
- D. 冰冻红细胞
- E. 浓缩红细胞

0

RXCS-U2-109. 男, 40 岁, 矿工。因塌方事故时被泥土、矿石压埋致伤。当时不能站立, 腰部疼痛无力。双下肢不能自主活动, 双腹股沟以下感觉消失, 急送医院。假设 X 线片显示椎体单纯压缩性骨折, 压缩不到 1 / 3, 其首选治疗方法是

- A. 仰卧于木板床上
- B. 两桌法过牵复位
- C. 手术脊柱融合
- D. 手术内固定
- E. 石膏背心外固定

0

RXCS-U2-110. 男性, 68 岁吸烟患者。反复咳嗽、咳痰 20 年, 气短 10 年, 近 3 天来发热, 咳黄痰, 夜间不能平卧而入院。查体: BP160 / 90mmHg, 唇发绀, 桶状胸, 双肺叩诊呈过清音、触诊语颤减弱、听诊呼吸音减弱、可闻及干、湿啰音, P2 亢进, 剑突下见心脏搏动, 三尖瓣区可闻及收缩期杂音。该患者最可能的诊断是

- A. 右心衰
- B. 急性肺源性心脏病
- C. 慢性肺源性肺心病
- D. 慢性阻塞性肺疾病
- E. 慢性肺源性心脏病

0

RXCS-U2-111. 女, 64 岁。突发气急 4 小时, 伴咳嗽、咳粉红色泡沫样痰, 不能平卧。高血压病史 10 余年。查体:BP 190/100 mmHg, 心率 110 次/ 分, 律齐。双肺可闻及干性啰音及湿啰音。其治疗措施不正确的是

- A. 静脉推注呋塞米
- B. 静脉推注美托洛尔

- C. 静脉滴注硝普钠
  - D. 静脉推注吗啡
  - E. 高流量吸氧
- 0

RXCS-U2-112. 男孩，8岁。少尿、肉眼血尿3天。查体：Bp130/105mmHg。尿常规：尿蛋白(++)，RBC(++++)。可能与该患儿发病相关的疾病是

- A. 肺炎链球菌肺炎
- B. 肺炎支原体肺炎
- C. 麻疹
- D. 脓皮病
- E. 手足口病

【答案】D

【解析】患儿临床表现为血尿、蛋白尿、高血压，3天，诊断为急性肾小球肾炎，此病发病前一般有前驱感染病史，常见的感染病史为扁桃体炎、脓皮病。

RXCS-U2-113. 患者，女，32岁，发热，多关节疼痛、双侧胸腔积液、尿蛋白(+)半年，实验室检查发现ANA(+)，抗SSA(+)。最可能的诊断是

- A. 原发性干燥综合征
- B. 系统性红斑狼疮
- C. 原发性血管炎
- D. 类风湿关节炎
- E. 结核性胸膜炎

0

RXCS-U2-114. 男婴，9个月。3天来腹泻，6-8次/日，为黄色水样便，呕吐3-5次/日，为胃内容物。尿量减少，哭时少泪。查体：精神萎靡，口唇干燥，呼吸略深长，皮肤弹性差，眼窝及前囟明显凹陷，血钠132mmol/L。最可能的诊断是( )

- A. 重度低渗性脱水
- B. 重度等渗性脱水
- C. 中度低渗性脱水
- D. 轻度等渗性脱水
- E. 中度等渗性脱水

0

RXCS-U2-115. 一正常小儿身高80cm，前囟已闭，头围47cm，乳牙16枚，能用简单的语言表达自己的需要，对人、事有喜乐之分。按公式计算此小儿的体重约是

- A. 15kg
- B. 13.5kg
- C. 12kg
- D. 10.5kg
- E. 9kg

0

RXCS-U2-116. 男, 5 岁。发热, 头痛, 呕吐 4 天, 昏迷半天于 2 月 10 日入院。查体: T39.6℃, P115 次/分, R26 次/分, BP60/20mmHg。神志不清, 皮肤可见出血点, 球结膜水肿, 心肺腹(-), 颈抵抗(+) 双侧 Babinski(+), 实验室检查: 血 WBC $16.4 \times 10^9 / L$ , 中性粒 0.88, 淋巴细胞 0.12, 患者抢救无效于次日死亡。其脑组织病理检查最可能出现的结果是

- A. 颅底多发性闭塞性动脉内膜炎, 引起脑实质损害
- B. 软脑膜充血、水肿、出血
- C. 脑沟和脑回可见小的肉芽肿, 结节和脓肿, 蛛网膜下腔可见有胶样渗出物
- D. 病变多发生在灰质, 白质交界处, 引起脑室扩大, 脑积水及脑蛛网膜炎
- E. 脑血管高度扩张充血, 蛛网膜下腔充满黄色脓性分泌物

0

RXCS-U2-117. 女, 58 岁。跌倒右髌骨受伤 2 小时, 局部疼痛, 活动受限, 患肢缩短, 轴向叩击痛 (+)。X 线片显示右股骨颈基底部骨皮质连续性中断, 断端分离, Pauwells 角  $65^\circ$ 。一般状态差, 既往高血压、肺心病、糖尿病病史 30 余年, 心功能 IV 级, 最佳治疗方案是

- A. 闭合复位内固定
- B. 切开复位内固定
- C. 下肢中立位皮牵引 6-8 周
- D. 转子间截骨矫正力线
- E. 人工关节置换术

0

RXCS-U2-118. 患者, 女, 35 岁, 体重 60kg, 烧伤后 3 小时入院。查体: BP86/63mmHg, 心率 120 次/分, 脉搏细弱, 面色苍白, 口渴感明显, 双下肢 (包括双足、臀部、双下腿) 及会阴区布满大小不等的水疱, 小部分创面呈焦黄色, 无水疱。伤后 8 小时内补液量为

- A. 3900ml
- B. 3500ml
- C. 3115ml
- D. 2700ml
- E. 2300ml

0

RXCS-U2-119. 男, 2 岁。因间断性四肢抽搐就医。1 日内无热惊厥发作十数次, 脑电图无异常。发作后神志清醒无神经系统症状。查体可见“鸡胸样”畸形和“O”型腿。实验室检查示血 Ca  $45 \text{mmol/L}$ , 血镁、尿镁正常。最有可能的诊断是

- A. 维生素 D 缺乏性手足抽搐症
- B. 低血糖症
- C. 低镁血症
- D. 婴儿痉挛症
- E. 原发性甲状旁腺功能减退

0

RXCS-U2-120. 男, 60 岁, 突起呼吸困难, 咯粉红色泡沫痰, 血压 145/100mmHg。心率 100 次/分。该患者的最佳治疗药物是

- A. 西地兰



- B. 氨茶碱
  - C. 硝普钠
  - D. 呋塞米
  - E. 硝酸甘油
- 0

RXCS-U2-121. 女, 8 天, 足月顺产, 母乳喂养。近 2 日来哭声低弱, 不吃奶, 黄疸加深。体检: 体温不升, 面色发灰, 脐部有脓性分泌物。血清总胆红素  $221 \mu\text{mol/L}$  ( $13\text{mg/dl}$ ), 直接胆红素  $17 \mu\text{mol/L}$  ( $1\text{mg/dl}$ ), 子血型 “O”, 母血型 “A”。引起黄疸的原因是

- A. 母乳性黄疸
  - B. 新生儿肝炎
  - C. 新生儿败血症
  - D. 新生儿 ABO 溶血病
  - E. 新生儿 Rh 溶血病
- 0

RXCS-U2-122. 女婴, 8 天, 拒食, 反应差 1-2 天, 孕 38 周出生, 出生体重 2400g, 查体: 体温上升, 皮肤, 巩膜中度黄染, 双下肢外侧皮肤硬肿, 肝肋下 3cm, 脾肋下 1cm, 实验室检查: 血:  $\text{WBC} 25 \times 10^9 /\text{L}$ ,  $\text{NO. } 75$ ,  $\text{ALT} 30\text{U/L}$  最可能的诊断 ( )

- A. 极低出生体重儿, 新生儿肝炎寒冷损伤综合症
  - B. 足月小样儿, 新生儿肝炎, 新生儿寒冷损伤综合症
  - C. 足月小样儿, 新生儿败血症, 新生儿寒冷损伤综合症
  - D. 早产儿, 新生儿败血症, 新生儿综合征
  - E. 早产儿, 新生儿败血症, 新生儿寒冷损伤综合症
- 0

RXCS-U2-123. 14 岁男孩, 因腹痛来院就诊。查: 双下肢出现对称性成片状小出血点, 尿常规发现血尿+++ , 该患者最可能的诊断是

- A. 过敏性紫癜肾型
  - B. 过敏性紫癜单纯型
  - C. Schonlein
  - D. Henoch
  - E. 过敏性紫癜混合型
- 0

RXCS-U2-124. 5 岁患儿, 7 月 15 日开始发热, 伴头痛、恶心、呕吐一次, 次日稀便 3 次, 精神不振, 抽搐一次。体检: 急性热病容, 嗜睡状, 颈强(+), 克氏征(++), 血常规检查:  $\text{WBC } 15.0 \times 10^9 /\text{L}$ , 脑脊液为无色透明, 白细胞数  $100 \times 10^6 /\text{L}$ , 中性 80%; 该患者最可能的诊断是

- A. 中毒性菌痢
  - B. 流行性脑脊髓膜炎(脑膜脑炎型)
  - C. 结核性脑膜炎
  - D. 流行性乙型脑炎
  - E. 化脓性脑膜炎
- 0

RXCS-U2-125. 某婴, 腹泻 3 天, 伴发热  $39^\circ\text{C}$  (R), 每日大便 7~10 次, 稀水样, 粪质少。患儿今烦躁、哭吵, 面色红, 口唇及舌干燥欲饮。估计其为

- 
- A. 高渗性脱水
  - B. 等渗性脱水
  - C. 低渗性脱水
  - D. 无脱水
  - E. 接近休克状态
- 0

RXCS-U2-126. 女, 34 岁, 离异, 服务业人员。外阴起丘疹、肿物 1 个月, 皮疹逐渐扩大, 无明显不适感, 查大小阴唇可见鸡冠状肿物, 表面呈乳头状, 实验室检查醋酸白试验阳性, 诊断应首选

- A. 梅毒
  - B. 扁平湿疣
  - C. 尖锐湿疣
  - D. 淋病
  - E. 生殖器疱疹
- 0

A3/A4 型题

答题说明

以下提供若干个案例, 每个案例下设若干道考题。请根据案例所提供的信息, 在每一道考试题下面的 A、B、C、D、E 五个备选答案中选择一个最佳答案, 并在答题卡上将相应题号的相应字母所属的方框涂黑。

(127~128 题共用题干)

患者, 男, 45 岁, 高空作业, 不慎跌落地面 4 小时入院, 神志清, 明显口渴, 尿量少, 脉搏 120 次/分, 血压 80/60mmHg, 左第 5、6、7 肋骨骨折, 结肠破裂。

RXCS-U2-127. 该患者的状态属于

- A. 轻度休克
  - B. 中度休克
  - C. 重度休克
  - D. 休克代偿期
  - E. 创伤性休克
- 0

RXCS-U2-128. 如果患者需要输全血, 其急性出血量至少超过全身总量的

- A. 10%
  - B. 20%
  - C. 30%
  - D. 40%
  - E. 50%
- 0

(129~131 题共用题干)

7 个月女孩, 以发热, 咳嗽, 喘憋 6 天为主诉入院。入院后第 2 天患儿突然面色灰白。极

度烦躁不安，呼吸明显增快，60次/分，听心音低钝，节律整。心率180次/分，呈奔马律，双肺闻及广泛的水泡音，肝肋下3cm，下肢有浮肿，血常规：白细胞 $55 \times 10^9/L$ ，胸片双肺见小片状影，肺纹理增强，肺气肿

RXCS-U2-129. 该患儿最可能的诊断

- A. 支气管肺炎合并心力衰竭
- B. 支气管肺炎合并中毒性脑病
- C. 支气管肺炎合并休克
- D. 支气管肺炎合并肝炎
- E. 支气管肺炎合并心肌炎

答案： A

RXCS-U2-130. 产生本病并发症的病因是

- A. 循环充血和高血压
- B. 肺动脉高压合并中毒性心肌炎
- C. 心率过快
- D. 弥散性血管内凝血
- E. 末梢循环衰竭

答案： B

RXCS-U2-131. 该并发症的急救措施，首选是

- A. 2:1等张含钠液扩容
- B. 能量合剂，丹参等营养心肌
- C. 静脉给予毒毛K制剂
- D. 护肝，保肝
- E. 降低脑水肿，营养脑细胞

答案： C

(132~136题共用题干)

女性长期高血压，今日突感头痛，多汗，面色苍白，视物模糊，测血压254/118mmHg；

RXCS-U2-132. 考虑患者出现

- A. 急进型高血压
- B. 脑血管意外
- C. 高血压危象
- D. 高血压脑病
- E. 急性心力衰竭

0

RXCS-U2-133. 该患者目前首选什么药物治疗？

- A. 硝酸甘油
- B. 西地兰
- C. 硝苯地平
- D. 卡托普利
- E. 硝普钠

0

RXCS-U2-134. 假设该患者出现，严重头痛、呕吐、意识障碍、精神错乱，甚至昏迷、局灶性或全身抽搐，CT检查无显著异常，则考虑为

- A. 高血压危象

- B、恶性高血压
  - C、高血压脑病
  - D、高血压脑出血
  - E、颅内压增高
- 0

RXCS-U2-135. 该患者目前首选什么药物治疗？

- A、硝酸甘油
  - B、甘露醇
  - C、硝苯地平
  - D、卡托普利
  - E、硝普钠
- 0

RXCS-U2-136. 若该患者是高血压脑出血引起昏迷、呕吐，首选什么药物治疗？

- A、硝酸甘油
  - B、甘露醇
  - C、硝苯地平
  - D、卡托普利
  - E、硝普钠
- 0

(137~138 题共用题干)

男，30岁。间断右下腹痛1年，加重伴腹泻1个月。大便每日4~5次，黄色稀便，无黏液脓血，伴低热，体重下降4kg。既往反复发作肛瘘1年，曾手术治疗。查体：T 37.5℃，右下腹轻压痛。肛门视诊可见肛瘘开口。粪隐血(+++)。肠镜检查发现回肠末端、回盲瓣多发溃疡，病变之间黏膜相对正常，结肠及直肠未见明显异常。

RXCS-U2-137. 该患者黏膜活检病理检查中有助于诊断的发现是

- A. 淋巴细胞浸润
- B. 抗酸染色阳性
- C. 非干酪样肉芽肿
- D. 含铁血黄素沉积
- E. 隐窝脓肿形成

【答案】C

【解析】克罗恩病的主要病理改变为非干酪性肉芽肿。故答案选C。

RXCS-U2-138. 最适宜的治疗是

- A. 抗生素治疗
- B. 化疗
- C. 益生菌治疗
- D. 英夫利昔单抗治疗
- E. 抗结核治疗

【答案】D

【解析】英夫利昔单抗治疗属于生物制剂用来治疗克罗恩。

(139~140 题共用题干)

男，19岁，拔牙后出血不止2天。查体：心肺及腹部未见异常。实验室检查：Hb 115g/L，

WBC  $5.4 \times 10^9/L$ , Plt  $130 \times 10^9/L$ , PT 11s(正常对照 13s), APTT 65s(正常对照 38s), TT 16s(正常对照 17s)。

RXCS-U2-139. 该患者出血最可能的原因是

- A. 纤维蛋白原缺乏
- B. 维生素 K 缺乏
- C. 凝血因子 X 缺乏
- D. 凝血酶原缺乏
- E. 凝血因子 IX 缺乏

0

RXCS-U2-140. 依据上述题干你作为主诊医师考虑患者的诊断是

- A. 血友病甲
- B. 血友病乙
- C. DIC
- D. 早幼粒白血病
- E. 先天性纤维蛋白原缺乏

0

B1 型题

答题说明

以下提供若干组考题，每组考题共用在考题前列出的 A、B、C、D、E 五个备选答案。请从中选择一个与问题关系最密切的答案，并在答题卡上将相应题号的相应字母所属的方框涂黑。某个备选答案可能被选择一次、多次或不被选择。

(141~142 题共用备选答案)

- A. 低分子肝素
- B. 呋塞米
- C. 阿司匹林
- D. 氯吡格雷
- E. 尿激酶

金英杰医学®  
JINYINGJIE.COM

RXCS-U2-141. 急性右心室 ST 段抬高心肌梗死慎用

0

RXCS-U2-142. 急性右心室非 ST 段抬高心肌梗死不宜选用

0

(143~144 题共用备选答案)

- A. 非甾体抗炎药
- B. HP 感染
- C. 严重烧伤
- D. 中枢神经系统严重损伤
- E. 乙醇

RXCS-U2-143. Curling 溃疡的病因是

0

RXCS-U2-144. Cushing 溃疡的病因是

0

(145~146 题共用备选答案)

- 
- A. 单纯性肠梗阻
  - B. 痉挛性肠梗阻
  - C. 麻痹性肠梗阻
  - D. 机械性肠梗阻
  - E. 绞窄性肠梗阻

RXCS-U2-145. 急性小肠扭转易发生

0

RXCS-U2-146. 外伤性腹膜后巨大血肿易发生

0

(147~148 题共用备选答案)

- A. 晚餐碳水化合物摄入过多
- B. 夜间曾发生过低血糖
- C. 清晨胰岛素作用不足
- D. 夜间肝脏葡萄糖产生过多
- E. 清晨胰岛素拮抗激素增多

RXCS-U2-147. 引起 Somogyi 效应的原因是

0

RXCS-U2-148. 引起黎明现象的原因是

0

(149~150 题共用备选答案)

- A. 尿二氯化铁试验
- B. 尿嘌呤分析
- C. 尿有机酸分析
- D. Guthrie 细菌生长抑制试验
- E. 尿 2, 4-二硝基苯胍试验

RXCS-U2-149. 鉴别非典型苯丙酮尿症, 需进行哪种化验检查

RXCS-U2-150. 苯丙酮尿症儿童筛查采用的检查方法是

